Die isolierte und die mit künstlichem Pneumothorax kombinierte Phrenikoexairese in der Behandlung der Lungentuberkulose

(200 Fälle aus der Heilstätte Stadtwald Melsungen
Chefarzt: Prof. Dr. Roepke)

—

Inaugural-Dissertation

zur
Erlangung der medizinischen Doktorwürde
der
Hohen Medizinischen Fakultät
der
Philipps-Universität Marburg/L.

vorgelegt von

Heinz Roepke
Medizinalpraktikant

—

Marburg 1931

—

Gedruckt bei A. Bernecker, Buchdruckerei und Verlag, Melsungen.

Angenommen von der
Medizinischen Fakultät Marburg am 13. Oktober 1931.

Gedruckt mit Genehmigung der Fakultät.

Referent: Prof. Dr. Klewitz.

Meinen Eltern in Dankbarkeit.

Inhaltsübersicht.

	Seite
1. Geschichte der Phrenikoexairese	5
2. Technik der Phrenikoexairese	7
3. Wirkung der Phrenikoexairese	8
4. Komplikationen nach Phrenikoexairese	11
5. Indikationen zur Phrenikoexairese	13
6. Kasuistik	15
Phrenikoexairese bei:	
a) Mittel- und Unterlappenprozessen	16
b) Einseitigen Oberlappenprozessen	20
c) Einseitigen Prozessen im Anschluß an Pneumothoraxbehandlung	26
d) Doppelseitigen Prozessen	32
e) Doppelseitigen Prozessen in Kombination mit ein- oder beiderseitigem Pneumothorax	37
7. Allgemeine Statistik	45
8. Zusammenfassung	48

Geschichte der Phrenikoexairese.

Im Jahre 1911 machte Stuertz den Vorschlag, durch Durchschneidung des Nervus phrenicus am Halse eine künstliche Zwerchfellähmung herbeizuführen, bestimmt für vorgeschrittene einseitige Unterlappentuberkulosen, besonders wenn sie mit Kavernen kompliziert sind. Im Jahre 1912 führte auf seine Veranlassung Bardenheuer die erste Phrenikusdurchschneidung, und zwar bei einem Bronchiektatiker, mit sichtlichem Erfolge aus.

Durch verschiedene Mißerfolge in der Folgezeit wurde erwiesen, daß die einfache Durchtrennung des Hauptstammes des Phrenikus das Zwerchfell nicht immer völlig lähmt.

Die erste dahingehende Feststellung stammt schon aus dem Jahre 1884. De Jager durchschnitt damals im Tierversuch die Nerven im Brustkorb, weil er nach der Phrenikotomie am Halse noch ein eigenbewegliches Zwerchfell beobachtete.

1902 riß der Amerikaner Schröder bei Hunden den Phrenikus heraus, um die Ausdehnung der Zwerchfelldegeneration zu beobachten. Mit der einfachen Durchschneidung am Halse begnügte er sich nicht, weil ihm die tieferen Ursprünge des Phrenikus bekannt waren, die bei der einfachen Durchschneidung nicht getroffen werden.

1914 suchte Carl bei seinen Versuchen an Kaninchen den Phrenikus möglichst tief zwischen den Subklaviagefäßen auf, „weil er meist Zuflüsse aus dem sechsten Halsnerven erhält". Er zog ihn 1 bis 1½ cm heraus, um ihn dann zu resezieren.

Im gleichen Jahre empfahl Friedrich, den Phrenikus möglichst tief durchzuschneiden oder durchzuquetschen, womöglich auf der Pleurakuppe, weil er die Phrenikuswurzeln im 2. bis 7. Halsnerv annahm.

Im Jahre 1922 stellte Felix, ein Assistent der Sauerbruch'schen Klinik, anatomische Nachforschungen an, die

in der Feststellung gipfelten, daß der Phrenikus eine Reihe von Abweichungen besitzt, die bei 30 bis 35 % aller Menschen bestehen. Werden diese abweichenden Verlaufsarten durch die Operation nicht erfaßt, so kann das Zwerchfell einen Teil seiner Eigenbewegung behalten. Der Nebenphrenikus, die häufigste Spielart, zieht entweder selbständig oder vereinigt mit dem Nervus subclavius zur oberen Thoraxapertur. Er kommt gewöhnlich aus dem 5. Zervikalnerven, liegt lateral vom Phrenikusstamm, manchmal bis zu 3 cm von ihm entfernt. Er überkreuzt die Vena subclavia, zieht quer vor dem Ansatze des Musculus scalenus ant. an der 1. Rippe zur oberen Brustkorböffnung und vereinigt sich hier oder in seinem weiteren Verlauf innerhalb des Brustkorbes mit dem Hauptphrenikus.

Diese Ergebnisse brachten Felix in Gemeinschaft mit Lebsche auf den Gedanken, den Nervus phrenicus in Form der heute geläufigen Phrenikoexairese zu entfernen und durch diesen radikalen Eingriff das Zwerchfell in ausgiebigster Weise zu lähmen. Es wird der Nerv an typischer Stelle durchtrennt und sein peripherer Abschnitt vorsichtig und langsam aus dem Brustkorb herausgedreht. Dabei werden mit dem Hauptstamm alle Nebenäste entfernt, und eine wirkliche Unterbrechung der Zwerchfellinnervation ist die Folge.

Goetze hält Phrenikotomie und Exairese für unzulänglich und erblickt die Ursache für die unvollständige Zwerchfellähmung in der Anwesenheit tiefer einmündender Nervenwurzeln. Um eine vollständige einseitige Blockade des Phrenikus mit starkem Hochstande des Zwerchfells für die Dauer zu erreichen, empfiehlt er die radikale Phrenikotomie. Dieser Eingriff verlangt: 1. den Nervus subclavius, der aus dem oberen vorderen Rande des Plexus brachialis heraustritt, dort zu durchtrennen, wo die starke oberste Plexuswurzel sich besonders steil in diesen hineinsenkt, weil im Nervus subclavius die Nebenwurzel des Phrenikus verläuft; 2. den Phrenikushauptstamm einschließlich der Sympathicusfasern zu resezieren, d. h. den Nervus phrenicus freizulegen, ihn bis zum Sichtbarwerden des Ganglion cervicale inf. hervorzuziehen und dicht unterhalb dieser Stelle durchzuschneiden.

Wie von den meisten Autoren, wurde auch bei dem vorliegenden Material ausschließlich die Phrenikoexairese angewendet, denn „beim zusammenfassenden Vergleiche zwischen der Phrenikoexairese und der sogenannten radikalen Phrenikotomie stellt sich heraus, daß die erstere die zielbewußtere, begründetere, anatomisch klarere und darum wirklich radikale Operation ist. Sie erfaßt alle Varietäten, während der letzte Eingriff eben nur eine anatomische Möglichkeit berücksichtigt" (Sauerbruch).

Technik der Phrenikoexairese.

Vor Beginn der Operation erhält der Patient eine halbe Ampulle Dilaudid oder Dicodid; die Operation selbst wird in Lokalanästhesie vorgenommen. Der Hautschnitt wird in Länge von ungefähr 4—6 cm entweder als Längsschnitt im Verlaufe des äußeren Randes des Musculus sternocleidomastoideus oder als Querschnitt parallel dem Schlüsselbein zwei bis drei Fingerbreit über demselben, den Rand des Musculus sternocleidomastoideus überschneidend, angelegt. Platysma und das darunter liegende Faszienblatt werden stumpf durchtrennt. Vorsicht ist geboten wegen der Nähe der Vena jugularis externa und ihrer Zuflüsse. Am äußeren Rande des Musculus sternocleidomastoideus geht man stumpf in die Tiefe und sieht, vom Bindegewebe umgeben, ein größeres oder kleineres Fett-Träubchen. Geht man durch dieses hindurch, trifft man auf den Musculus scalenus ant. Der 2 bis 3 mm dicke Nervus phrenicus verläuft auf der Oberfläche dieses Muskels von oben nach unten mit einer Abweichung nach unten medial. Er überschneidet also den Scalenus etwa in seiner Mitte und liegt medial vom Plexus. Unschwer kann man ihn aus der ihn bedeckenden Bindegewebschicht auf einem Häkchen isolieren. Dann faßt man ihn mit einer Thier'schen Zange oder Gefäßklemme und zieht ihn in der Richtung seines Verlaufs nach oben. Dabei werden vom Patienten Schmerzen in der Brust oder in der Schulter angegeben, nicht im Arm oder in der Hand. Verwechselungen mit Ästen aus dem Plexus brachialis sind wegen der starken Schmerzäußerungen in der betreffenden oberen Extremität unmöglich. Nun wird der Nerv oberhalb der Klemme durchtrennt und durch

langsames sehr vorsichtiges Ausdrehen exairiert und zwar so weit und so lange, bis er von selber abreißt. An die Exairese schließen sich Wundversorgung und Naht an. Die Kranken bleiben nach der Operation 2—3 Tage zu Bett; nach 4—5 Tagen wird der Verband entfernt.

Es ist wohl überflüssig zu betonen, daß wie bei allen Operationen auch bei der Phrenikoexairese streng nach den Regeln der Asepsis und Chirurgie vorgegangen werden muß, und daß nur eine einwandfreie Technik den Eingriff, der sich in unmittelbarer Nähe der großen Gefäß- und Nervenstämme abspielt, zu einer ungefährlichen und erfolgreichen Operation macht.

Wirkungsweise der Phrenikoexairese.

Die Ansichten über den Wirkungsmechanismus der verschiedenen chirurgischen Verfahren bei der Lungentuberkulose kommen mehr und mehr zu einer einheitlichen Auffassung und klinischen Wertung.

Brauer faßt diese Operationen unter dem großen Sammelbegriff der „Kollapstherapie" zusammen und erstrebt damit „die Ausschaltung des Atmungsgeschäftes, also die Erreichung der funktionellen Ruhigstellung der Lunge". So wurden die Begriffe Kollaps und Ruhigstellung in der Folge vielfach fälschlicherweise identifiziert und als synonyme Begriffe angewendet. Wenn mit Kollaps bis zu einem gewissen Grade auch immer Ruhigstellung verbunden ist, so braucht Ruhigstellung nicht immer mit wesentlichem Kollaps verbunden zu sein. Kollaps und Ruhigstellung sind keine identischen Begriffe. Sie sind zwar beide an der Wirkung der chirurgischen Methoden beteiligt, aber in ganz verschiedenem Grade.

Die Erfolge der Pneumothoraxtherapie sind vorzugsweise durch den Kollaps, in ganz geringem Maße durch Ruhigstellung zu erklären.

Der wirksame therapeutische Effekt bei der Thorakoplastik wird hervorgerufen durch einen mittleren Kollaps und darüber hinaus durch eine sehr weitgehende Ruhigstellung der erkrankten Lunge. Nach Brunner beträgt der Kollaps einer Durchschnittsplastik etwa die Hälfte

des vorher durch die Lunge beanspruchten Raumes. Daß trotzdem bei gelungener Plastik vorzügliche Erfolge eintreten, die selbst die bei totalem Pneumothorax übertreffen, kann nur an der gleichzeitig erreichten Ruhigstellung liegen. Ruhigstellung bedeutet Beschränkung der Funktion der Atemmuskulatur; bei der Plastik verlieren sowohl die Brustmuskeln wie auch das Zwerchfell den Angriffspunkt für ihre Tätigkeit, der Thorax verliert seine Exkursionsfähigkeit.

Bei der Zwerchfellähmung ist der Lungenkollaps meist sehr gering. Oft steht das Zwerchfell nur ein bis zwei Fingerbreit höher als vorher. Manchmal, besonders bei Verwachsungen, rührt es sich überhaupt nicht vom Fleck. Nach dem Grade des Kollapses zu urteilen, müßten die Erfolge, die durch die Zwerchfellähmung zu erzielen sind, gering sein, wenn nicht das andere wichtigere Moment dazu käme, die Ruhigstellung. Schnippenkötter bewies zwar durch Tierversuche, daß nach Zwerchfellähmung die Brustmuskulatur durch kompensatorische Leistung den Ausfall der Zwerchfellatmung wett macht, sodaß weder von einem Kollaps noch von einer Ruhigstellung die Rede sein könne. Anders aber verhält es sich beim Thorax des Erwachsenen mit vorgeschrittener Lungentuberkulose. Im klinischen Bild ist das „Nachschleppen", das Zurückbleiben der erkrankten Thoraxseite als Zeichen der Schwächung der Brustmuskulatur bei der Atmung, bekannt. Die durch Phrenikoexairese ausgefallene Atemleistung des Zwerchfells kann beim erwachsenen Phthisiker nicht durch die Brustmuskulatur ersetzt werden, weil diese infolge Degeneration zu einer kompensatorischen Leistung nicht mehr fähig ist. Der Anteil des Zwerchfells bei der Atmung fällt also nach dessen Lähmung fort, d. h. die Lunge wird um ein gut Stück ruhig gestellt.

Auch die paradoxe Atembewegung des gelähmten Zwerchfells wirkt im Sinne der Ruhigstellung. Wie Dünner und Mecklenburg nachgewiesen haben, entsteht die paradoxe Atmung während der Einatmung durch Aspiration infolge des verminderten Druckes im Thorax. Diese Verminderung des Druckes bei der Einatmung wird durch das Höhertreten des gelähmten Zwerchfelles ausgeglichen. Der Druck kann also nicht auf so hohe Minuswerte ge-

trieben werden wie beim stillstehenden oder frei beweglichen Zwerchfell; die Lunge wird zwar bei der Atmung im ganzen verschoben, aber weniger gedehnt, weniger im Volumen geändert, weniger ventiliert.

In erster Überlegung erscheint es zutreffend und glaubhaft, daß die Zwerchfellähmung vorwiegend auf die unteren Lungenteile wirkt, weil diese gezwungen sind, den Bewegungen des Zwerchfells zu folgen. Wie aber ist eine Wirkung der Phrenikoexairese auf tuberkulöse Oberlappen- und Spitzenprozesse zu erklären?

Auf Grund seiner Versuche kommt Oso zu dem Schluß, daß die apikale Atmung eigentlich Zwerchfellatmung ist, und darum die Lähmung des Phrenikus auch Ruhigstellung der Spitze hervorruft. Fornet stellte basal die größte Verschieblichkeit, apikal die größte Dehnung der Alveolen durch die Bewegung des Zwerchfells fest.

Alexander und Brunner haben eindeutig ausgesprochen, daß die Spannung, die innerhalb des Krankheitsherdes, gleichgültig welcher Lokalisation, vorhanden ist, eine große Rolle spielt bei der Wirkung der Zwerchfelllähmung auf Spitzenprozesse.

Schnippenkötter beantwortet die Frage so: Die Entspannung durch die Zwerchfellähmung wirkt sich aus: 1. auf die Lungenspitzen, die normalerweise unter der größten elastischen Spannung stehen, 2. auf die Lungenteile, die durch schrumpfende pathologische Prozesse in eine erhöhte Spannung versetzt sind. Er sagt dann wörtlich: „In diesem Sinne ist bei zur Schrumpfung neigenden Herden und Kavernen die hauptsächliche Retraktion auch in der Spitze zu konstatieren."

Über die günstige Beeinflussung des tuberkulösen Geschehens durch Ruhigstellung des Organs braucht nur wenig gesagt zu werden. Sie beruht auf demselben Grundgedanken wie die Einführung der Schonungstherapie in die Behandlung tuberkulöser Gelenkerkrankungen oder in weiterem Sinne die Schonung des gesamten Organismus in Form der Sanatoriumsbehandlung.

Man kann also mit Sauerbruch die Wirkung der Operation dahin zusammenfassen: „Die Phrenikoexairese lähmt das Diaphragma. Der Muskel rückt in die Höhe und verliert seine Eigenbewegung. Die Lunge wird ein-

geengt und verliert ihre Atemschwankungen. Zu dieser mechanischen Umgestaltung tritt eine Änderung der Blut- und Lymphzirkulation hinzu. Von besonderem Wert ist das leichtere Aushusten, das zu einer Reinigung etwaiger Hohlräume führt, und dadurch Stauung und Zersetzung ihrer Sekrete verhindert. Die genannten Umstände wirken zusammen und regen Heilungsvorgänge an, die anatomisch in fibröser Umwandlung des Gewebes und Abkapselung der Krankheitsherde, klinisch in einer Besserung des Gesamtbefindens zum Ausdruck kommen."

Komplikationen nach Phrenikoexairese.

Reaktionen nach Phrenikoexairese sind kein seltenes Ereignis; sie verlaufen ganz ähnlich wie die Reaktionen, die man nach der Anlegung und den ersten Nachfüllungen eines künstlichen Pneumothorax sieht. Es tritt ein vorübergehender Anstieg der Temperatur um 0,5 bis 1 Grad, seltener um 2 Grad auf; gleichzeitig steigt die Auswurfmenge oft sehr erheblich. Solche Reaktionen sind ebenso wie beim Pneumothorax zu erklären: Es handelt sich um mechanische Auspressungsvorgänge, die durch das hochtretende Zwerchfell verursacht werden. Sie sind umso eher zu erwarten, je größer der Zwerchfellhochstand und je schwerer die tuberkulösen Veränderungen auf der operierten Seite sind.

Außer diesen gewöhnlichen Reaktionen, die gewissermaßen im Rahmen des Normalen liegen, finden sich in der Literatur Beobachtungen über sehr stürmische Erscheinungen.

Der Italiener Morone beschreibt eine Pneumonie mit letalem Ausgang, die am 2. Tag nach der Exairese auftrat.

Ricci berichtet über zwei Fälle von Exsudatbildung auf der anderen Seite, die aber beide glatten Verlauf nahmen.

Maendel und Lichtwitz führen ebenfalls zwei Fälle an, bei denen wegen rechtsseitiger Phthise die Phrenikoexairese ausgeführt wurde, und die wenige Wochen später an Pleuritis der Gegenseite mit beträchtlichem Erguß erkrankten. In einem Fall kam es zu ausgesprochenen

dyspnoischen Beschwerden, die jedoch nach zweimaliger Exsudatabsaugung völlig schwanden; im zweiten Falle war eine Punktion nicht notwendig. In beiden Fällen wurde die Komplikation anstandslos vertragen und blieb ohne Einfluß auf das Krankheitsgeschehen.

Löwenthal hat in unmittelbarem Anschluß an Phrenikoexairese (in 5 von 350 Fällen) Pneumonien nichttuberkulösen Charakters auftreten sehen, die „als traumatisch aufgefaßt werden müssen".

Hitzenberger weist auf die Verlagerung des Mediastinums, insbesondere des Herzens durch das Höhertreten des Zwerchfells hin. Diese Verschiebung erklärt er weniger durch die Veränderung der intrathorakalen und intraabdominellen Druckverhältnisse als hauptsächlich durch mechanische Momente. Er sah ferner sehr oft Lageanomalien des Magen-Darmkanals: Bei linksseitiger Phrenikoexairese Kaskadenmagen mit winkliger Knickung der kleinen Kurvatur, bei rechtsseitiger Hochrücken der Pyloruspartie.

Demgegenüber stellt Sonnenfeld fest, daß er diese Veränderungen trotz Röntgenuntersuchung mit Kontrastbrei bei keinem Patienten mit zum Teil sehr hohem Zwerchfellstand gesehen hat. Besonders hat er auch auf die Verschiebung des Herzens geachtet und festgestellt, daß bei linksseitiger Phrenikoexairese das medial gestellte Herz vorn lag, das Zwerchfell hinten hoch getreten war.

Auch Hecht kommt auf Grund seiner Beobachtungen zu dem Ergebnis, daß eine mechanische Ursache von Herzbeschwerden als Folge der Exairese nur „äußerst selten" ist. Irgendeinen Einfluß auf die Pulsfrequenz lehnt er vollkommen ab.

Die Geringfügigkeit der subjektiven Beschwerden nach der Phrenikoexairese wird fast von allen Autoren anerkannt.

Bei dem vorliegenden Material von 200 Fällen haben wir keine Komplikationen, weder von seiten des Herzens noch von seiten des Verdauungstraktus gesehen, noch von daraus resultierenden Beschwerden gehört. Nur ab und zu wurden Luftbeschwerden als Folge der Operation angegeben. In den meisten Fällen stellte sich aber heraus, daß die bei körperlicher Anstrengung bemerkbar werdende

Kurzatmigkeit Folge erheblicher Gewichtszunahmen war oder wegen der Schwere oder der Ausdehnung der Erkrankung schon vor der Operation bestanden hatte.

Indikationen der Phrenikoexairese.

Das Indikationsgebiet der künstlichen Zwerchfellähmung ist durch die Erfahrungen der letzten Jahre sehr ausgedehnt worden. Grundsätzlich muß festgestellt werden, daß sich die Phrenikoexairese überall dort empfiehlt, wo die Pneumothoraxbehandlung entweder nicht möglich ist oder allein nicht zum Ziel führt, und wo die Thorakoplastik vermieden oder zum mindesten aufgeschoben werden kann oder soll. Es kann nicht nachdrücklich genug betont werden, daß in jedem Falle ein guter Pneumothorax die beste Kollapsbehandlung offener und kavernöser Prozesse bleibt, ein Grundsatz, der auch für die Frühkaverne zu gelten hat. Erst die Unmöglichkeit, eine aussichtsreiche Pneumothoraxbehandlung durchzuführen, ergibt die erste Vorbedingung für die Indikation zur Phrenikoexairese. In diesen Rahmen gehört die Unmöglichkeit der Pneumothoraxanlage infolge ausgedehnter Verwachsungen der Pleurablätter. Ferner die Zwecklosigkeit der Unterhaltung eines Pneumothorax infolge zu geringer Luftblase mit unzureichendem Kollaps der erkrankten Partien, sei es durch mehr oder weniger partielle Verwachsungen, sei es durch untrennbare Strangbildung. Weiter kann die bei der Pneumothoraxbehandlung nicht seltene Exsudatbildung weiteres Nachfüllen unterbinden, sodaß auch dann die Phrenikoexairese aufgepfropft werden sollte. Der Vorschlag, grundsätzlich dem Pneumothorax die Phrenikoexairese folgen zu lassen, geht zweifellos zu weit, da man in der Mehrzahl der Fälle, besonders bei gutsitzendem Pneumothorax, ohne Phrenikoexairese zum Ziel kommt.

Goetze, Zadek und Sonnenfeld fordern die grundsätzliche Ausführung der Phrenikoexairese vor jedem Pneumothorax. Der Eingriff erleichtere die Durchführung des Pneumothorax, bedinge eine geringere Belästigung des Kranken, seltenere Exsudatbildung und Vermeidung der Überblähung des Mediastinums. Er kürze auch die Behandlungsdauer ab, verringere die Gefahren beim Eingehenlassen

des Pneumothorax durch die Ausdehnung der Lunge auf ein geringeres Volumen und trage zur Verhütung der Kavernenentfaltung bei. Zadek machte den Vorschlag, bei jedem Fall die Pneumothoraxtherapie 8 bis 14 Tage vorher durch die Phrenikoexairese einzuleiten. Die genannten Gründe zeigen, daß diese Kombination wünschenswert sein kann. Eine andere Frage ist, ob das kombinierte Verfahren notwendig ist. Wird diese Frage bejaht, so bleibt die andere, welcher Zeitpunkt am günstigsten dafür ist — eine Frage, die nicht allgemein zu beantworten ist.

Zu den Gründen für kombinierte Behandlung ist folgendes zu sagen: Die geringere Belastung des Kranken leuchtet nicht ohne weiteres ein, denn er muß einmal operiert werden und sich dann doch den Nachfüllungen unterziehen. Die Behauptung, daß Exsudate bei kombinierter Gasbrust-Zwerchfellähmung seltener auftreten, wäre noch zu beweisen. Die Überblähung des Mediastinums zu vermeiden, liegt in der Hand des Arztes. Nur der Hinweis auf die Verringerung der Gefahren beim Eingehenlassen des Pneumothorax besteht zu Recht. Dieser kritischsten Periode der Pneumothoraxbehandlung kann durch die Phrenikoexairese viel von der Unsicherheit eines „Sprunges ins Dunkle" genommen werden. Uns erscheint es dann aber zweckmäßiger, die Phrenikoexairese erst bei Abschluß der Pneumothoraxbehandlung vorzunehmen. Man spart sich auf diese Weise eine Wirkungsmöglichkeit auf, die, nicht zu früh aus der Hand zu geben, umso wichtiger ist, als sich Ausdehnungsgrad und damit Wirkung des Pneumothorax in keinem Falle sicher vorausbestimmen lassen. Entscheidend für die Ablehnung des Vorschlags von Zadek ist aber die Überlegung, daß nach der Zwerchfellähmung keine Möglichkeit mehr für eine genaue Druckbestimmung im Pleuraraum besteht, da der Druck stets negativ sein wird. Die Nachfüllungen des Pneumothorax würden außerdem nichts anderes erreichen, als das Herabtreten des Zwerchfells. Denn gleichgültig, ob es sich um einen vollständigen oder unvollständigen Pneumothorax handelt, die Hauptdruckwirkung der eingelassenen Luft würde sich gegen den geringsten Widerstandspunkt richten, und der ist das Zwerchfell. Der mit dem Pneumothorax bezweckte Lungenkollaps würde auf diese Weise unwirksam.

Die oben angestellten Erörterungen über die Wirkung der künstlichen Zwerchfellähmung auf die höher gelegenen Partien der Lunge werden durch reichliche Erfahrungen bestätigt, daß nicht nur bei Unter- und Mittelfeld-Tuberkulosen nach Ausfall der Pneumothoraxbehandlung die Phrenikoexairese erfolgreich auszuführen ist, sondern daß in vielen Fällen auch bei Oberfeld- und Spitzenerkrankungen durch die Phrenikoexairese als isoliertes Verfahren Heilungen erzielt werden können.

Zusammenfassend ist unter Hinweis auf das vorliegende Material zu sagen:

1. Die Phrenikoexairese ist grundsätzlich auszuführen, wenn:

a) die Pneumothoraxanlage technisch unmöglich ist oder aus anderen Gründen (hohes Alter des Patienten, Miterkrankung der anderen Seite) nicht ratsam scheint;

b) bei bestehendem Pneumothorax dessen Weiterführung aussichtslos oder unmöglich ist oder das Eingehenlassen des Pneumothorax auf Schwierigkeiten stößt.

2. Einer geplanten Pneumothoraxbehandlung ist die Phrenikoexairese nicht vorzuschalten.

3. Unter diesen Vorbedingungen wurde die künstliche Zwerchfellähmung als indiziert angesehen und ausgeführt:

1. bei Mittel- und Unterlappenprozessen,
2. bei einseitigen Oberlappenprozessen,
3. bei einseitigen Prozessen nach Pneumothoraxbehandlung,
4. bei doppelseitigen Prozessen auf der schwerer erkrankten Seite,
5. bei doppelseitigen Prozessen in Kombination mit Pneumothorax auf der anderen Seite.

Nach diesen allgemeinen Ausführungen sollen zunächst die verschiedenen Indikationsstellungen kasuistisch belegt und epikritisch betrachtet werden. Daran schließt sich eine allgemeine Statistik über das vorliegende Material von 200 Fällen.

Mittel- und Unterlappenprozesse.

Fall 1. H. S. 32 Jahre alt. Bruder hat 1927 wegen offener Lungentuberkulose Heilstättenkur gemacht. Selbst früher nie ernstlich krank gewesen. Frühjahr 29 wegen Husten, Auswurf, Seitenstechen r. 8 Wochen gefeiert. Seit März 1929 immer gearbeitet, nur morgens noch etwas Husten und Auswurf.

Aufnahme am 24. September 1929.

Lungenbefund: Über der ganzen r. Lunge Dämpfung, vesicobronchiales Atmen. R. o. vereinzelt, r. u. reichlich feuchtes Rasseln und Giemen.

L. o. verschärftes unreines Atemgeräusch.

Röntgenbefund (siehe Tafel I Bild 1): Hilus r. stark nach abwärts verbreitert. Von 3. Rp. ab dichte mittelfleckige Marmorierung. Im 3. IR. im Hilusgebiet markstückgroße, unscharf umrandete Aufhellung. Zwerchfell in Höhe 5. IR., horizontal verlaufend, verwaschen. L. breiter Hilus mit Kalkeinlagerung, in Höhe 4. Rp. neben dem Hilus weiche Schattenherde.

Im eitrigen Auswurf (10 ccm) massenhaft Tb. und elastische Fasern.

Blutsenkung: 50/74/81.

Weißes Blutbild: Leuko. 15 800, Bas. 1 %, Eos. 4 %, Jugendl. 7 %, Stab. 17 %, Segment. 54 %, Lympho. 10 %, Mono. 7 %.

Am 14. November Phrenikoexairese r. Erzielte Nervenlänge 18 cm. Operation und Heilverlauf ohne Störung.

Entlassung am 23. Januar 1930.

Lungenbefund: Über der r. Lunge Dämpfung, r. o. vesicobronchiales Atmen. R. u. abgeschwächtes, zum Teil aufgehobenes Atmen, keine Geräusche. L. Lunge frei.

Abkürzungen: Rechts = R. r. Links = L. l. oben = o. unten = u. Spitze = Sp. Rippe = R. ohne Befund = o. B. Rasselgeräusche = RG. Interkostalraum = IR. Tuberkelbazillen = Tb. Rippenzwerchfellwinkel = RZ.-Winkel. Herzzwerchfellwinkel = HZ.-Winkel.

Blutsenkungsgeschwindigkeit nach Westergreen: 1. Zahl = Wert nach 1 Stunde.
2. Zahl = Wert nach 2 Stunden.
3. Zahl = Wert nach 24 Stunden.

Röntgenbefund (siehe Tafel I Bild 2): R. Zwerchfell in Höhe 4. IR. Handbreit darüber dichte Marmorierung, Kaverne nicht mehr erkennbar. L. Schattenherde in Höhe 4. Rp. vermindert.

Im glasigen Auswurf (3 ccm) keine Tb., keine elastischen Fasern.

Blutsenkung: 9/30/66.

Weißes Blutbild: Leuko. 12 000, Bas. 1 %, Eos. 2 %, Jugendl. 5 %, Stab. 8 %, Segment. 45 %, Lympho. 32 %, Mono. 7 %.

Patient fühlt sich sehr wohl, hat 3,5 kg zugenommen.

Epikrise: Durch die Phrenikoexairese ist die offene, vorherrschend exsudative, kavernöse Tuberkulose in eine geschlossene, produktive Form übergeführt. Auch die andere miterkrankte Seite ist günstig beeinflußt worden. Die Linksverschiebung im weißen Blutbild ist zur Norm zurückgekehrt.

Fall 2. P. B. 37 Jahre alt, Familie o. B. Früher nie ernstlich krank gewesen. Im Oktober 1926 trockene Rippenfellentzündung r. mit Husten und Auswurf. November 1926 und März 1927 öfters Blut im Auswurf.

Aufnahme am 10. Juni 1927.

Patient klagt über starken Husten, Auswurf und Kurzatmigkeit; in letzter Zeit 10 kg Abnahme.

Lungenbefund: R. o. leichte Schallverkürzung, rauhes Atemgeräusch; r. u. Dämpfung, abgeschwächtes Atmen, reichlich trockene und feuchte RG.

Röntgenbefund: R. Sp. trüb, Hilus beiderseits verbreitert. R. von der 5. Rp. abwärts fleckige Verschattung, besonders medial. Im HZ.-Winkel eine taubeneigroße ziemlich scharf umgrenzte Aufhellung, die zum Hilus deutlich gestielt ist. Zwerchfell unscharf, in Höhe 6. Rp. RZ.-Winkel aufgehoben. L. Lunge o. B.

Im eitrigen Auswurf (30 ccm in 24 Stunden) Häufchen von Tb.

Blutsenkung: 21/45.

Kehlkopfbefund: Die Stimmlippen sind frischrot, diffus injiziert; Schleimhaut stellenweise verdickt und aufgelockert.

Am 25. Juli Phrenikoexairese r. Erzielte Nervenlänge 13 cm. Operation und Heilverlauf ohne Störung.

Entlassung am 8. September 1927.

Lungenbefund: R. o. Schallverkürzung, abgeschwächtes Atmen. R. u. abgeschwächtes bis aufgehobenes unreines Atmen und vereinzelte trockene RG. L. Lunge frei.

Rötgendurchleuchtung: R. Zwerchfell keine Beweglichkeit, etwa 2 bis 3 Fingerbreit höher als l. Kaverne nicht deutlich erkennbar.

Im Auswurf (10 ccm) noch Tb.

Blutsenkung: 13/27.

Patient fühlt sich im ganzen wohl, hat 4,5 kg zugenommen.

Kehlkopfbefund: Stimmlippen leicht rosa, Schleimhaut nicht mehr geschwollen.

Nachuntersuchung am 30. Juni 1928.

Lungenbefund: Über der r. Lunge kein Rasseln.

Röntgenbefund: R. Zwerchfell in Höhe 5. IR. Kaverne nicht nachweisbar. Über dem Zwerchfell horizontal verlaufender Schattenstreifen. L. Lunge o. B.

Kehlkopf o. B.

Blutsenkung: 5/10.

Patient fühlt sich sehr frisch, hat keinen Husten und seit ungefähr 4 Monaten keinen Auswurf mehr. Anfang Januar 1928 hatte Patient Auswurf eingeschickt, in dem keine Tb. gefunden wurden.

Epikrise: Bei dem Patienten hatte sich im Anschluß an eine tuberkulöse Rippenfellentzündung eine vorherrschend exsudative Lungentuberkulose mit einer taubeneigroßen Kaverne im Unterlappen entwickelt. 6 Wochen nach der Phrenikoexairese zeigt sich klinisch und röntgenologisch eine deutliche Besserung. 6 Monate später ist der Auswurf sehr zurückgegangen und bazillenfrei geworden. Nach 1 Jahr ist der Patient beschwerdefrei; Auswurf fehlt. Die Kaverne ist röntgenologisch verschwunden. Gleichzeitig mit dem Lungenbefund hat sich auch der spezifische Kehlkopfkatarrh zurückgebildet.

Fall 3. K. E. 39 Jahre alt, Familie o. B. Mit 20 Jahren Lungenentzündung und Muskelrheumatismus, mit 27 Jahren Grippe. Seit März 27 Husten und Auswurf. Anfang August 14 Tage lang blutigen Auswurf, Brustschmerzen, ab und zu Nachtschweiße.

Aufnahme am 20. Oktober 1927.

Lungenbefund: Über der r. Lunge Schallverkürzung. Atmen rauh, Exspirium verlängert, vereinzelte RG. R. u. stark abgeschwächtes Atmen, trockene und feuchte RG. L. Lunge frei.

Röntgenbefund: R. breiter Hilus. Im 3. IR. weiche Schattenflecke nach lateral ziehend. In Höhe 5. Rp., dem nach r. verzogenen Herzschatten dicht ansitzend, zwei kirschgroße nebeneinander liegende Aufhellungen. Abwärts bis zum Zwerchfell dichtes, fleckiges Stranggewirr. Zwerchfell in Höhe 6. IR., unscharf begrenzt. L. Sp. leicht beschattet, Hilus verbreitert, Zwerchfell wellig.

Im zäh eitrigen Auswurf (15 ccm) reichlich Tb.

Blutsenkung: 14/27.

Am 28. Oktober klagt Patient über Seitenstechen r., besonders bei tiefem Atmen.

Am 21. November Phrenicoexairese r. Erzielte Nervenlänge 12 cm. Operation und Heilverlauf ohne Störung.

Am 16. Dezember ist der Auswurf auf 8 ccm gefallen, sieht glasig aus und enthält keine Tb. mehr.

Entlassung am 20. Januar 1928.

Lungenbefund: Über der ganzen r. Lunge sind keine Geräusche mehr zu hören, das Atmen ist oben unrein, unten stark abgeschwächt. Zwerchfell steht in Höhe 5. Rp.

Auswurf ist negativ.
Blutsenkung: 1/2.
Das Gewicht ist von 70 auf 83 kg gestiegen.

Nachuntersuchung am 3. Mai 1928.
Patient fühlt sich sehr wohl und hat immer gearbeitet.

Lungenbefund: Über beiden Lungen kein Rasseln, r. Atmen rauh und teilweise abgeschwächt.

Röntgenbefund: R. Zwerchfell in Höhe 5. Rp. Hilus verbreitert, in Höhe 3. Rp. matte, nach lateral ziehende Schattenstreifen, sonst o. B. L. Sp. aufgehellt.

Epikrise: Nach 4wöchigem Heilstättenaufenthalt ist der kavernöse Unterlappenprozeß unverändert. Bereits 1 Monat nach der Phrenikoexairese ist der Auswurf negativ geworden. 8 Wochen nach der Operation kann der Patient als voll arbeitsfähig entlassen werden. Nach 2 Jahren ist das Befinden unverändert gut. Klinisch und röntgenologisch sind beide Kavernen verschwunden.

Fall 4. H. K. 31 Jahre alt, Familie o. B. Juli 1925 Stiche in der r. Brust und im Rücken, nicht krank gefeiert. Sommer 1927 Husten, Auswurf, Brustschmerzen. Anfang September krank gemeldet.

Aufnahme am 20. Oktober 1927.

Lungenbefund: Über der r. Lunge bis zur 5. Rp. Schallverkürzung, broncho-vesikuläres rauhes Atmen, verlängertes Exspirium, reichlich trockene und feuchte RG. L. Lunge frei.

Röntgenbefund: R. zwischen 2. und 5. Rp. vom Hilus ausgehende grobfleckige Verschattung mit kirschgroßer fraglicher Aufhellung im 2. IR. lateral und apfelgroßer Aufhellung in Hilusnähe in Höhe 4. Rp. Zwerchfell in Höhe 6. Rp., unscharf begrenzt, verzogen. L. Lunge o. B.
Im eitrigen Auswurf (15 ccm) Tb. positiv.
Blutsenkung: 24/57.

Am 9. Januar morgens geringe Spuren Blut im Auswurf.

Am 12. Januar Phrenikoexairese r. Erzielte Nervenlänge 26 cm. Operation und Heilverlauf glatt.

Entlassung am 16. Februar 1928.

Lungenbefund: Über der r. Lunge bis zur 4. Rp. geringe Schallverkürzung. O. vesico-bronchiales, unten abgeschwächtes bis aufgehobenes Atmen. Kein Rasseln. L. Lunge o. B.

Röntgenbefund: R. Zwerchfell in Höhe 4. Rp. Kavernen nicht mehr sichtbar. In Höhe 2. Rp., vom Hilus lateral ziehend, breiter Schattenstreifen (Interlobärschwarte). Bis zum Zwerchfell mittelgrobe, gut abgesetzte Herdschatten. L. Lunge o. B.
Im schleimigen Auswurf (3 ccm) keine Tb.
Blutsenkung: 14/30.
Patient fühlt sich sehr wohl, hat 7,5 kg zugenommen.

Nachuntersuchung am 27. Juli 1928.

Patient hat immer gearbeitet und fühlt sich gesund, hat keinen Auswurf mehr. Der Befund ist derselbe wie bei Entlassung.

Epikrise: Seit 2 Jahren fortschreitende produktiv-exsudative Tuberkulose mit Höhlenbildung. Trotz 9 Wochen Heilstättenbehandlung keine Besserung und morgendliche Haemoptysen. Phrenikoexairese. Nach 5 Wochen Auswurf negativ, klinisch keine Kavernensymptome, röntgenologisch produktiv-zirrhotische Umwandlung. Nach 4 Monaten keinen Auswurf mehr, subjektives und objektives Wohlbefinden; kein aktiver Prozeß.

Einseitige Oberlappenprozesse.

Fall 5. K. K. 40 Jahre alt. Älterer Bruder 1914 an Lungentuberkulose gestorben. Selbst 1920 nasse Rippenfellentzündung r., sonst nicht ernstlich krank gewesen. Anfang 1930 brachte Patient seine Tochter wegen Lungenerkrankung zum Arzt, der wegen Tuberkuloseverdacht die fachärztliche Untersuchung des Vaters veranlaßte. Der Facharzt beantragte das Heilverfahren.

Aufnahme am 5. Februar 1931.

Patient hat, abgesehen von ganz wenig Auswurf, den er morgens beim Anhusten entleert, keine Beschwerden.

Lungenbefund: R. o. bis zur 2. Rp. Dämpfung, bronchiales bis broncho-vesikuläres Atmen, zahlreiche RG. R. u. abgeschwächtes, rauhes Atmen.

Röntgenbefund (siehe Tafel I Bild 3): R. bis 2. Rp. wolkige Verschattung mit pflaumengroßer Aufhellung in der Sp. lateral. Zwischen 4. und 5. Rp. wolkige Schattenherde. Zwerchfell in Höhe 6. Rp., verzogen. Hilus beiderseits stark verbreitert mit Kalkeinlagerungen, sonst o. B.

Im schleimig eitrigen Auswurf (5 ccm) reichlich Tb.

Blutsenkung: 10/27/84.

Weißes Blutbild: Leuko. 8800, Eos. 1 %, Stab. 13 %, Segment. 29 %, Lympho. 39 %, Mono. 18 %.

Am 9. Februar Pneumothoraxversuch, der mißlingt.

Am 10. Februar Phrenikoexairese r. Erzielte Nervenlänge 21 cm, Operation und Heilverlauf ohne Störung.

Am 9. März im Auswurf keine Tb. mehr, auch bei nachfolgenden Untersuchungen bleibt der Auswurf negativ. Vom 21. April ab ist keiner mehr vorhanden.

Entlassung am 7. Mai 1931.

Lungenbefund: Über der r. Sp. Schallverkürzung. Oben vesico-bronchiales, unten abgeschwächtes bis aufgehobenes Atmen. Kein Rasseln. L. Lunge o. B.

Röntgenbild (siehe Tafel I Bild 4): R. im Oberfeld wolkige Schattenherde, Kavum nicht mehr zu erkennen. Herde im Unter-

lappen nicht mehr zu sehen. R. Zwerchfell in Höhe 4. Rp. L. Lunge o. B.

Blutsenkung: 4/8/45.

Weißes Blutbild: Leuko. 6400, Eos. 1 %, Stab. 2 %, Segment. 46 %, Lympho. 45 %, Mono. 6 %.

Husten und Auswurf nicht mehr vorhanden, Patient fühlt sich sehr wohl, hat 7,5 kg zugenommen.

Epikrise: Bei dem familiär belasteten Patienten handelt es sich um einen kavernösen Spitzenprozeß, der 3 Monate nach der Phrenikoexairese klinisch und röntgenologisch abgeklungen ist. Auch die Streuung im Unterlappen ist verschwunden. Die Linksverschiebung im weißen Blutbild ist normal geworden. Mit gutem Allgemeinbefinden wird der Patient voll arbeitsfähig entlassen.

Fall 6. A. H. 41 Jahre alt. Vater 1920 an Lungentuberkulose gestorben. Selbst früher nie ernstlich krank gewesen. Anfang Juli 1927 mit starkem Husten und Auswurf erkrankt, 3 Monate in Lungenheilstätte zur Kur gewesen, die angeblich guten Erfolg gehabt hat. Februar 1928 wegen Grippe 4 Wochen krank. Mai 1928 wieder viel Husten und Auswurf, 12 Wochen krank, Oktober 1928 wegen derselben Beschwerden krank.

Aufnahme am 15. Dezember 1928.

Lungenbefund: R. o. Schallverkürzung, unreines Atmen, verlängertes Exspirium. L. o. bis zur 3. Rp. Dämpfung, bronchiales Atmen, reichlich feuchte RG.

Röntgenbefund: R. Sp. trüb, im 2. IR. verstärkte Lungenzeichnung. Hilus verbreitert, mit breiten Streifen und Kalkherden zum Zwerchfell ziehend. L. bis 2. Rp. grobfleckige Verschattung mit länglicher, unregelmäßig begrenzter Aufhellung infraclaviculär. Zwerchfelle beiderseits verwaschen, unscharf begrenzt, verzogen. L. in Höhe 7. Rp.

Im eitrigen Auswurf (15 ccm) reichlich Tb. und elastische Fasern.

Blutsenkung: 20/36.

Am 15. Januar 1929 Phrenikoexairese l. Erzielte Nervenlänge 18 cm. Operation und Heilverlauf glatt.

Entlassung am 24. Januar 1929.

Lungenbefund: R. o. leichte Schallverkürzung, unreines Atemgeräusch. L. o. bis zur 3. Rp. Dämpfung, vesico-bronchiales Atmen, vereinzelte RG.

Im Auswurf (5 ccm) noch Tb., keine elastischen Fasern.

Blutsenkung: 10/18.

Nachuntersuchung am 20. März 1929.

Patient fühlt sich wohl, hat immer gearbeitet, nur morgens noch etwas Husten und Auswurf. Befund wie bei Entlassung.

Nachuntersuchung am 3. Februar 1930.

Befund unverändert.

Wiederaufnahme am 20. März 1930.
Im Auswurf dauernd keine Tb.
Blutsenkung: 11/26/82.

Entlassung am 15. Mai 1930.

Lungenbefund: R. Lunge o. B. L. o. vesico-bronchiales Atemgeräusch. L. u. abgeschwächtes bis aufgehobenes Atmen. Keine Dämpfung, kein Rasseln.

Röntgenbefund: R. Seite wie früher. L. bis 2. Rp. mittelgrobe Marmorierung. An Stelle der früheren Kaverne ein dichter, streifiger Schattenfleck in Höhe des Schlüsselbeins. Zwerchfell in Höhe 5. Rp.

Blutsenkung: 7/18/75.

Patient fühlt sich sehr wohl, hat 4 kg zugenommen, wird als voll arbeitsfähig entlassen.

Epikrise: Der familiär belastete Patient erkrankte Juli 1927 an einer Tuberkulose, die durch Heilstättenkur weitgehend gebessert wurde. Nach 5 Monaten Wiederaufflackern des Prozesses, das innerhalb von 6 Monaten zu einer großen Einschmelzung im l. Oberlappen führt. Nach 10 Wochen Kur hat sich das Allgemeinbefinden des Patienten soweit gebessert, daß die Phrenikoexairese Januar 1929 ausgeführt werden kann. 3 Wochen nach der Operation deutliche Besserung auch des Lungenbefundes. Im Verlaufe des nächsten Jahres, in dem Patient dauernd unter ärztlicher Kontrolle steht, verringern sich die subjektiven Beschwerden; der Auswurf wird weniger und zum Schluß bazillenfrei. Frühjahr 1930 8wöchige Wiederholungskur, nach der Patient als voll arbeitsfähig entlassen werden kann. In dem nur sehr spärlichen Auswurf keine Tb. mehr; klinisch und röntgenologisch ist die Kaverne im Oberlappen verschwunden, die Tuberkulose zum Stillstand gekommen.

Fall 7. A. P. 30 Jahre alt, Familie o. B. Früher nie ernstlich krank gewesen. Seit Anfang 1929 krank wegen allgemeiner Müdigkeit, Nachtschweißen, Husten und Auswurf.

Aufnahme am 2. Juli 1929.

Lungenbefund: Über der ganzen r. Lunge Dämpfung. R. o. broncho-vesikuläres Atmen. Über der ganzen Seite, besonders bis zur 3. Rp. verlängertes Exspirium und reichliche feuchte RG. L. Lunge o. B.

Röntgenbefund: R. bis 3. Rp. grobfleckige Verschattung mit apfelgroßer Aufhellung. Zwerchfell in Höhe 5. IR., RZ.-Winkel aufgehoben. Hilus beiderseits verbreitert. L. Lunge o. B.

Im zäh eitrigen Auswurf (10 ccm) reichlich Tb. und elastische Fasern.

Blutsenkung: 40/58/75.

Am 19. Juli Pneumothoraxversuch r., der mißlingt.

Am 20. Juli Phrenikoexairese. Erzielte Nervenlänge 33 cm, Operation und Heilverlauf ohne Störung.

Entlassung am 26. September 1929.

Lungenbefund: Über der r. Lunge Dämpfung. R. o. bronchovesikuläres, r. u. abgeschwächtes bis aufgehobenes Atemgeräusch. R. o. vereinzelte trockene RG. L. Lunge o. B.

Röntgenbefund: R. bis 2. IR. grobe, gut abgesetzte Schattenflecke, Kavum nicht mehr erkennen lassend. Zwerchfell in Höhe 5. Rp. L. Lunge o. B.

Im schleimig etwas eitrigem Auswurf (6 ccm) keine Tb., keine elastischen Fasern.

Blutsenkung: 3/18/51.

Patient fühlt sich sehr wohl, 8 kg Gewichtszunahme.

Nachuntersuchung am 22. Januar 1930.

Patient hat bisher gearbeitet, fühlt sich sehr wohl, hat keinen Husten und Auswurf mehr. Befund wie bei Entlassung.

Nachuntersuchung am 18. Juni 1930.

Befinden unverändert gut.

Nachuntersuchung am 30. April 1931.

Patient hat bis jetzt durchgearbeitet, keine Beschwerden.

Der klinische Befund ist derselbe wie im September 1929.

Röntgenbefund: R. o. bis 2. Rp. im medialen Teil grobe Schattenherde. Kavum nicht zu erkennen. Zwerchfell in Höhe 4. IR. L. Lunge o. B.

Epikrise: Es handelte sich um eine produktiv-exsudative Oberlappentuberkulose, die innerhalb eines halben Jahres zu einer großen Einschmelzung geführt hat. Wegen Pleuraverwachsung mißlingt die Pneumothoraxanlage. Deshalb Phrenikoexairese. 8 Wochen nach der Operation erhebliche Besserung des Allgemeinbefindens, der Auswurf ist negativ geworden, die Kaverne röntgenologisch nicht mehr nachweisbar. Innerhalb der nächsten 1½ Jahre bei dauernder Dienstfähigkeit subjektiv und objektiv Wohlbefinden gut. Das Zwerchfell ist noch höher getreten, und im rechten Oberfeld sind nur noch medial geringe Schattenherde erkennbar.

Fall 8. K. F. 36 Jahre alt, Ehefrau 1926 an Lungentuberkulose gestorben. Selbst früher nie ernstlich krank gewesen. Februar 1929 Grippe, seit der Zeit Husten und Auswurf, ab und zu Nachtschweiße.

Aufnahme am 12. August 1929.

Lungenbefund: Über der r. Lunge bis zur 4. Rp. Dämpfung, Bronchialatmen, verlängertes Exspirium, zahlreiche RG. und Giemen.

Röntgenbefund: R. Sp. stark verschattet mit pflaumengroßer Aufhellung medial. Hilus verbreitert mit Kalkeinlagerungen.

Zwerchfell in Höhe 6. Rp. Sinus nicht so tief wie l. Hilus l. verbreitert, sonst o. B.

Im eitrigen Auswurf (30 ccm) massenhaft Tb. und elastische Fasern.

Blutsenkung: 65 95 107.

Weißes Blutbild: Leuko. 4300, Eos. 1 %, Jugendl. 4 %, Stab. 8 %, Segment. 60 %, Lympho. 17 %, Mono. 10 %.

Am 17. September leichte Haemoptoe.

Am 18. September Pneumothoraxversuch, der mißlingt.

Am 20. September Phrenikoexairese r. Erzielte Nervenlänge 26 cm. Operation und Heilverlauf glatt.

Entlassung am 12. Dezember 1929.

Lungenbefund: Über der r. Lunge Schallverkürzung, r. o. broncho-vesikuläres Atmen und einzelne RG. R. u. abgeschwächtes bis aufgehobenes Atmen. L. Lunge o. B.

Röntgenbefund: Kavum in der r. Sp. verkleinert, noch deutlich sichtbar. Zwerchfell in Höhe 7. Rp., sonst wie früher.

Im eitrigen Auswurf (15 ccm) noch Tb.

Blutsenkung: 14 42 95.

Weißes Blutbild: Leuko. 11 000, Eos. 3 %, Stab. 6 %, Segment. 51 %, Lympho. 31 %, Mono. 9 %.

Der Allgemeinzustand hat sich gegenüber Aufnahme erheblich gebessert, 10 kg Gewichtszunahme.

Wiederholungskur am 15. September 1930.

Der klinische Befund ist im ganzen derselbe wie bei Entlassung.

Röntgenbefund: Kavum in der r. Sp. nicht mehr zu erkennen. Zwerchfell in Höhe 5. Rp. L. Lunge o. B.

Im Auswurf (10 ccm) keine Tb.

Blutsenkung: 2 8 60.

Weißes Blutbild: Leuko. 7600, Eos. 2 %, Stab. 6 %, Segment. 49 %, Lympho. 35 %, Mono. 8 %.

Entlassung am 8. Januar 1931.

Patient fühlt sich sehr wohl. Seit 4 Wochen kein Auswurf R. o. nur noch ganz vereinzeltes trockenes Rasseln.

Blutsenkung: 2/4/44.

6 kg Gewichtszunahme.

Epikrise: Bei dem familiär belasteten Patienten handelt es sich um einen vorherrschend produktiven Spitzenprozeß mit einer medial gelegenen, etwas starrwandigen Kaverne. Pneumothoraxanlage mißlingt. Nach Phrenikoexairese allmähliche klinisch und röntgenologisch feststellbare Besserung. Die Linksverschiebung im weißen Blutbild ist 3 Monate nach der Operation geringer, 1¼ Jahr später nicht mehr vorhanden. Aus der anfänglichen Leukopenie wird eine Leukozytose und mit dem Inaktivwerden des Krankheitsprozesses die Leukozytenzahl normal. Das Zwerchfell tritt nach der Ope-

ration von der 6. bis zur 5. Rp. in die Höhe, bleibt dann aber fest stehen. Die Kaverne wird während der 1. Kur kleiner und ist im Laufe der nächsten Monate röntgenologisch nicht mehr erkennbar.

Fall 9. H. R. 34 Jahre alt. Älterer Bruder 1911 an Lungentuberkulose gestorben. Selbst 1926 trockene Rippenfellentzündung r., 1927 28 öfters leicht erkältet. 1930 im Frühjahr vermehrte Beschwerden. Schmerzen in der Brust, Husten und Auswurf; wegen „Grippe" krank gemeldet. Anfang Mai fachärztliche Untersuchung, sofort Kurantrag gestellt.

Aufnahme am 22. Mai 1930.

Lungenbefund: Über der r. Lunge bis zur 5. Rp. Dämpfung, Bronchialatmen, verlängertes Exspirium, reichlich trockene und feuchte RG.

Röntgenbefund: R. Sp. beschattet mit einer pfirsichgroßen, scharf umrandeten Aufhellung. Zwerchfell in Höhe 5. IR., verwaschen, unscharf begrenzt. Hilus beiderseits, besonders r., stark verbreitert. Sonst o. B.

Im zäh eitrigen Auswurf (25 ccm) reichlich Tb.

Blutsenkung: 47/73/115.

Weißes Blutbild: o. B.

Am 21. Juni Pneumothoraxversuch, der mißlingt.

Am 26. Juni Phrenikoexairese r. Erzielte Nervenlänge 28,5 cm. Operation und Heilverlauf ohne Störung.

Am 15. Juli im schleimigen Auswurf (2 ccm) keine Tb., auch weiter bleibt der Auswurf negativ.

Entlassung am 21. August 1930.

Lungenbefund: Über der r. Lunge bis zur 3. Rp. Schallverkürzung, r. o. broncho-vesikuläres Atmen, vereinzelte trockene RG. Über der ganzen Lunge abgeschwächtes, u. aufgehobenes Atmen. L. Lunge o. B.

Röntgenbefund: R. Sp. aufgehellt, Kaverne nicht mehr sichtbar. Zwerchfell in Höhe 4. Rp. Im linken Mittel- und Unterfeld, vom Hilus ausgehend, vermehrte Strangzeichnung.

Im schleimigen Auswurf keine Tb.

Blutsenkung: 11/28/84.

Patient fühlt sich sehr wohl, hat 4,5 kg zugenommen.

Nachuntersuchung am 10. Dezember 1930.

Patient ist beschwerdefrei und hat seit Entlassung gearbeitet.

Eine Untersuchung des Auswurfs am 10. Oktober 1930 im bakteriologischen Institut Göttingen war negativ.

Der Befund ist derselbe wie bei Entlassung.

Nachuntersuchung am 25. April 1931.

Patient hat dauernd Dienst getan und seit ungefähr 3 Monaten keinen Auswurf mehr.

Lungenbefund: R. o. unreines Atmen, kein Rasseln.

Röntgenbefund: Bild im ganzen wie früher, Zwerchfell noch etwas höher getreten bis 3. IR.

Epikrise: Bei dem familiär belasteten Patienten ist 4 Jahre nach einer Rippenfellentzündung ein tuberkulöses Frühinfiltrat mit Einschmelzung aufgetreten, das zur Fehldiagnose „Grippe" führte. Bereits 3 Wochen nach der Phrenikoexairese wird der Auswurf negativ, 5 Wochen später ist die Kaverne röntgenologisch nicht mehr sichtbar. Der Auswurf bleibt weiter negativ und verschwindet nach 3 Monaten ganz. Der Befund und das Allgemeinbefinden bleiben weiterhin gut.

Phrenikoexairese bei einseitigen Prozessen im Anschluß an Pneumothoraxbehandlung.

Fall 10. E. D. 26 Jahre alt, älterer Bruder 1927 an Lungentuberkulose gestorben. Selbst früher nie ernstlich krank gewesen. Im Januar 1929 an Grippe erkrankt, viel Husten, Auswurf, Nachtschweiße. Temperatur bis 38 Grad, 3 Wochen bettlägerig.

Aufnahme am 26. April 1929.

Lungenbefund: R. o. verschärftes, broncho-vesikuläres Atmen, verlängertes Exspirium, reichlich trockene und feuchte RG. L. Lunge o. B.

Röntgenbefund (siehe Tafel II Bild 5): R. in Schlüsselbeinhöhe apfelgroße Aufhellung, auf der ganzen Seite verstreut matte Schattenflecke. Hilus beiderseits verbreitert, Zwerchfelle o. B.

Im eitrigen Auswurf (18 ccm) Häufchen Tb.

Blutsenkung: 15/38/61.

Weißes Blutbild: Leuko. 8200, Eos. 3 %, Stab. 7 %, Segment. 63 %, Lympho. 16 %, Mono. 11 %.

Am 7. Mai Pneumothoraxanlage r. Der Pneumothorax wird regelmäßig zuerst in der Heilstätte, dann bis zum 29. März 1930 ambulant nachgefüllt. Bei den Nachfüllungen steigt der Druck schon bald auf positive Werte, sodaß immer nur 150 bis 200 ccm Luft eingelassen werden können.

Der Auswurf bleibt positiv.

Röntgenbefund (siehe Tafel II Bild 6) nach der letzten Auffüllung: Über der r. Lunge Pneumothorax, die Kaverne ist nach medial verschoben, kleiner aber deutlich sichtbar. In Höhe 3. IR. wird die Lunge durch feine Schattenstränge lateral festgehalten, Zwerchfell in Höhe 6. Rp., im Sinus geringste Flüssigkeitsansammlung.

Wiederholungskur am 1. Juni 1930 zur Liquidation des Pneumothorax.

Lungenbefund: R. o. bis zur 3. Rp. Dämpfung, Bronchialatmen, über der ganzen r. Lunge Rasseln und Giemen.

Röntgenbefund: Nur in der Sp. noch geringe Luftblase, sonst hat sich die Lunge wieder ganz ausgedehnt. Kaverne deutlich sichtbar.

Im eitrigen Auswurf (10 ccm) Tb. positiv.

Blutsenkung: 19/45/100.

Weißes Blutbild: Leuko. 14 000, Bas. 1 %, Eos. 3 %, Jugendl. 3 %, Stab. 7 %, Segment. 66 %, Lympho. 7 %, Mono. 13 %.

Am 12. Juli Phrenikoexairese r. Erzielte Nervenlänge 15 cm. Operation und Heilverlauf ohne Störung.

Entlassung am 25. August 1930.

Lungenbefund: R. o. Schallverkürzung, vesico-bronchiales Atmen, vereinzeltes Rasseln, l. Lunge o. B.

Im schleimigen Auswurf (5 ccm) keine Tb., bei den letzten 6 Untersuchungen vom 24. Juni ab Auswurf immer bazillenfrei.

Blutsenkung: 13/62.

Weißes Blutbild: Leuko. 11 000, Bas. 1 %, Eos. 2 %, Jugendl. 2 %, Stab. 10 %, Segment. 61 %, Lympho. 16 %, Mono. 8 %.

Röntgenbefund (siehe Tafel II Bild 7): R. Zwerchfell in Höhe 4. IR. Die ganze Seite ist trüber als l. In der Sp. noch geringe Luftblase, Kavum nicht zu erkennen. L. Lunge o. B.

Patient wird als arbeitsfähig entlassen, 4 kg Gewichtszunahme.

Nachuntersuchung am 6. Dezember 1930.

Patient geht es gut, hat immer gearbeitet.

Lungenbefund: Wie bei Entlassung.

Epikrise: Infolge Adhäsionen war die Weiterführung des wegen kavernöser Oberlappentuberkulose angelegten Pneumothorax nicht durchführbar. (Exsudatgefahr, kein Kollaps zu erreichen.) Nach Phrenikoexairese subjektives Wohlbefinden und klinische Besserung; Tb. fehlen. Röntgenologisch Kaverne nicht mehr nachweisbar.

Fall 11. H. W. 28 Jahre alt, Familie o. B. 1916 „Lungenspitzenkatarrh". Seit Januar 1928 krank wegen Grippe mit Husten, Auswurf (ab und zu Blutfasern) und Nachtschweißen.

Aufnahme am 20. April 1928.

Lungenbefund: Über der l. Lunge bis zur 4. Rp. Dämpfung, Bronchialatmen, reichlich feuchte RG. R. o. verschärftes Atmen.

Röntgenbefund: R. Sp. leicht verschattet. L. bis 3. IR. dichte Marmorierung mit einer apfelgroßen Aufhellung. Abwärts verstreut matte Flecken. Zwerchfelle o. B. Mediastinum stark nach l. verzogen.

Im eitrigen Auswurf (25 ccm) reichlich Tb.

Blutsenkung: 35/50.

Am 2. Juni Pneumothoraxanlage l. Der Pneumothorax wird bis zum 21. Juni 1929 regelmäßig, bis zur Entlassung am 19. Juli 1928 in der Heilstätte, dann ambulant nachgefüllt.

Am 1. Dezember 1928 Exsudatansammlung.

Röntgenbefund: R. Seite o. B. L. Pneumothorax. Vom Hilus, zum Oberlappen ziehend, breite Schattensegel mit einer gänseeigroßen Verschattung, die nur im oberen Teil mit der Lunge in Verbindung steht (Pleuraauflagerung?). Sinusexsudat bis Höhe 7. Rp.

In der Folgezeit steigt das Exsudat so an, daß Nachfüllungen nicht mehr gemacht werden können, deshalb Wiederaufnahme in die Heilstätte behufs Liquidation des Pneumothorax und Punktion des Exsudates am 10. August 1929.

Lungenbefund: R. o. noch Rasseln. L. o. B. Im Auswurf (5 ccm) Tb. positiv.

Blutsenkung: 20/30/80.

Am 15. und 29. August Punktionen, bei denen insgesamt 1400 ccm grünlich trübe Flüssigkeit entleert werden; im Punktat keine Tb., Tierversuch negativ.

Am 10. September Phrenikoexairese l. Erzielte Nervenlänge 20 cm. Operation und Heilverlauf ohne Störung.

Entlassung am 29. September 1929.

Lungenbefund: R. Lunge frei, l. o. Dämpfung, vesicobronchiales Atmen, vereinzelte RG.

Röntgenbefund: R. o. B. L. o. unverändert, Unterlappen beginnt sich auszudehnen. Zwerchfell in Höhe 6. Rp., Exsudat füllt den Sinus bis zur Zwerchfellhöhe aus.

Im schleimigen Auswurf (5 ccm) keine Tb.

Blutsenkung: 2/8/51.

Nachuntersuchung am 13. Oktober 1930.

Guter Allgemeinzustand, bisher immer gearbeitet.

Lungenbefund: R. Lunge frei. L. o. unreines abgeschwächtes, l. u. aufgehobenes Atmen. Röntgenologisch über dem Oberlappen noch geringe Luftblase, schmales Exsudat bis oberer Rand 5. Rp., Zwerchfell nicht genau abzugrenzen.

Im Auswurf (3 ccm) keine Tb.

Epikrise: Der bei dem Patienten wegen kavernöser Oberlappentuberkulose angelegte Pneumothorax konnte infolge schnell zunehmender Exsudatbildung nicht weiter nachgefüllt werden, darum Phrenikoexairese nach Punktion des Exsudates. Der vorher noch positive Auswurf wird negativ, die Blutsenkung normal. Nach einem Jahr ist der Restpneumothorax fast ganz resorbiert. Schmales Randexsudat, Ober- und Unterlappen ausgedehnt, keine Anzeichen eines etwa noch bestehenden aktiven Prozesses.

Fall 12. W. U. 27 Jahre alt, Familie o. B. Früher nie ernstlich krank gewesen. Herbst 1924 Haemoptoe etwa 1/4 Liter Blut. Im Winter noch mehrere Male Blut gespuckt, Kurzatmigkeit, Stiche l., zuweilen Nachtschweiße. Von Oktober 1924 bis Juni 1925 krank und arbeitsunfähig, dann bis Oktober gearbeitet.

Aufnahme am 25. Oktober 1925.

Lungenbefund: R. Lunge frei. Über der l. Dämpfung, o. bronchiales bis broncho-vesikuläres Atmen, über der ganzen Lunge RG.

Röntgenbefund: R. im Hilus dunkle Schatten und Stränge zum Zwerchfell ziehend. L. Seite von o. bis u. voll weicher, diffuser Schattenherde. Zwerchfelle beiderseits o. B.

Am 21. November 1925 Pneumothoraxanlage l. Der Pneumothorax wird zuerst in der Heilstätte, dann ambulant nachgefüllt. Bei den Nachfüllungen steigt der Druck schon nach 100 bzw. 150 ccm auf hohe, positive Werte, sodaß ein Kollaps der Lunge nicht zu erreichen ist. Deshalb wird der Pneumothorax im August 1926 liquidiert. Das Atmen ist über der l. Lunge abgeschwächt, nur noch vereinzeltes Rasseln. Das Allgemeinbefinden ist gut, im Auswurf (5 ccm) keine Tb. mehr.

Wiederholungskur am 8. September 1928.

Patient hat immer gearbeitet, klagt über Husten und Auswurf.

Lungenbefund: R. o. unreines Atmen. L. o. bis zur 4. Rp. Dämpfung, Bronchialatmen, reichlich trockene und feuchte RG.

Röntgenbefund: R. Seite unverändert. L. bis zur 3. Rp. Verschattung mit beginnender Einschmelzung.

Im eitrigen Auswurf (10 ccm) Häufchen von Tb. und elastischen Fasern.

Blutsenkung: 12/20.

Die vorgeschlagene Phrenikoexairese lehnt Patient ab.

Entlassung am 18. Oktober 1928.

Lungenbefund: Unverändert.

Anfang Januar 1929 Haemoptoe, Husten, Auswurf, Nachtschweiße, starke Gewichtsabnahme (5 kg).

Wiederholungskur am 11. Juni 1930.

Lungenbefund: Klinisch wie bei Entlassung 1928.

Röntgenbefund: R. verbreiterter Hilus mit Kalkeinlagerung. L. bis 4. Rp. mittelgrobe, fleckige Verschattung mit zwei unter dem Schlüsselbein liegenden Aufhellungen. Zwerchfell in Höhe 6. Rp., Sinus flacher als r.

Im Auswurf (18 ccm) massenhaft Tb. und elastische Fasern.

Blutsenkung: 24/48/94.

Weißes Blutbild: Leuko. 9800, Eos. 2 %, Jugendl. 4 %, Stab. 10 %, Segment. 68 %, Lympho. 14 %, Mono. 2 %.

Am 22. Juli fragt Patient spontan wegen chirurgischer Behandlung an. Er sei jetzt mit allem einverstanden, wenn ihm nur geholfen würde.

Am 23. Juli Phrenikoexairese l. Erzielte Nervenlänge 30 cm. Operation und Wundheilung verlaufen glatt.

Entlassung am 8. September 1930.

Lungenbefund: R. unverändert. L. o. broncho-vesikuläres Atmen, einzelne RG. L. u. abgeschwächtes bis aufgehobenes Atmen.

Röntgenbefund: R. nicht wesentlich verändert. L. o. bis 3. Rp. abnehmend grobfleckige Verschattung, Kavum nicht sicher abgrenzbar.

Im Auswurf (5 ccm) Tb. positiv, keine elastischen Fasern.

Blutsenkung: 6/18/78.

Weißes Blutbild: Leuko. 12 600, Bas. 2 %, Eos. 3 %, Stab. 4 %, Segment. 54 %, Lympho. 33 %, Mono. 4 %.

Patient fühlt sich viel besser, hat 3,5 kg zugenommen.

Nachuntersuchung am 17. Januar 1931.

Lungenbefund: Wie bei Entlassung, Auswurf sehr spärlich, noch positiv. Patient hat immer Dienst getan, und es ging ihm immer ganz gut.

Für Sommer 1931 wird Wiederholungskur und gegebenenfalls Thorakoplastik vorgeschlagen.

Epikrise: Bei dem Patienten handelt es sich um eine linksseitige Tuberkulose, deren erste Manifestation eine Haemoptoe war. Der angelegte Pneumothorax kam infolge Verwachsungen nicht richtig in Gang und mußte frühzeitig liquidiert werden. Da der Prozeß 2 Jahre später nach vorübergehender Besserung wieder aufflackerte, wurde dem Patienten die Phrenikoexairese vorgeschlagen, aber von ihm zu diesem noch günstigen Zeitpunkt abgelehnt. Erst nachdem sich im Verlaufe von 1½ Jahren, nach einer nochmaligen Haemoptoe, das Allgemeinbefinden sehr verschlechtert hatte und der Krankheitsprozeß sehr weit vorgeschritten war, entschloß sich der Patient zur Operation. Durch die Phrenikoexairese wurde der progrediente Prozeß zum Stillstand gebracht und der Patient soweit gebessert, daß er wieder arbeitsfähig wurde und Aussicht auf erfolgreiche Thorakoplastik besteht.

Fall 13. P. K. 28 Jahre alt. Ein Kind an Miliartuberkulose, ein Kind an Meningitis tuberculosa gestorben. Selbst August 1929 mit Husten, Nachtschweiß, Fieber bis 38 Grad erkrankt. 4. Oktober bis 3. November 1929 Kur in Lungenheilstätte, die Patient wegen Tod seines Kindes vorzeitig abbricht. Im Winter 1929/30 vermehrten Auswurf, in dem Tb. nachgewiesen wurden. Frühjahr 1930 10 Wochen bei Prof. Hermannsdorfer in Karlshorst gewesen, angeblich keinen Diätfehler begangen. Nach der Kur keine Besserung, sodaß Patient sich Juli 1930 wieder krank meldete.

Aufnahme am 2. September 1930.

Lungenbefund: R. o. Schallverkürzung, vesico-bronchiales Atmen, vereinzeltes Rasseln. L. o. rauhes Atmen, Exspirium verlängert.

Im schleimig eitrigen Auswurf (15 ccm) Tb. und elastische Fasern positiv.

Blutsenkung: 4/9/58.

Weißes Blutbild: Leuko. 14 200, Jugendl. 1 %, Stab. 7 %, Segment. 48 %, Lympho. 28 %, Mono. 16 %.

Röntgenbefund: R. Sp. grobfleckig verschattet mit beginnender Einschmelzung. Beiderseits Hilus verbreitert mit Kalkeinlagerungen, sonst o. B.

Am 15. September Pneumothoraxanlage r. Der Pneumothorax wird in regelmäßigen Abständen 5 mal nachgefüllt.

Röntgenbefund am 16. Oktober: Im 1. Mittelfeld vermehrte Strangzeichnung. Über der r. Lunge Pneumothorax, vom Zwerchfell bis 3. Rp. Pneumolinie verfolgbar. Im Sinus geringe Exsudatansammlung. Spitze wie früher. Vom Unterlappen gehen Stränge zum Zwerchfell. Zwerchfell in Höhe 6. IR.

Der Pneumothorax wird liquidiert.

Am 21. Oktober Phrenikoexairese r. Erzielte Nervenlänge 16,5 cm. Operation und Heilverlauf ohne Störung.

Entlassung am 2. Dezember 1930.

Lungenbefund: R. o. broncho-vesikuläres, r. u. abgeschwächtes bis aufgehobenes Atmen. Nirgends Rasseln. L. Lunge frei.

Röntgenbefund: Zwerchfell in Höhe 5. IR. Spitzenherde aufgehellt, Pneumothorax nicht mehr sichtbar. Das Sinusexsudat ist resorbiert. L. die Verschattung im Mittelfeld aufgehellt.

Im glasigen Auswurf (5 ccm) keine Tb., keine elastischen Fasern. Schon seit dem 1. November war der Auswurf bei 5maligen Untersuchungen negativ.

Blutsenkung: 2/4/46.

Weißes Blutbild: Leuko. 8800, Eos. 3 %, Jugendl. 1 %, Segment. 50 %, Lympho. 34 %, Mono. 12 %.

Patient wird als voll arbeitsfähig entlassen, hat 6 kg zugenommen.

Nach Entlassung mußte Patient Nachtdienst tun, dabei erkältet. Husten und Auswurf vermehrt, 5 kg Gewichtsabnahme.

Wiederholungskur am 19. Mai 1931.

Lungenbefund: Klinisch und röntgenologisch wie bei Entlassung.

Im schleimigen Auswurf (5 ccm) keine Tb., keine elastische Fasern.

Blutsenkung: 2/5/49.

Weißes Blutbild: o. B.

Epikrise: Bei dem familiär belasteten Patienten handelt es sich um eine exsudative Oberlappentuberkulose mit beginnender Einschmelzung, die durch eine Diätkur nach Gerson-Hermannsdorfer in nichts beeinflußt wurde. Der danach angelegte Pneumothorax kann wegen Adhärenz des Oberlappens, basaler Strangverwachsung und Neigung zur Exsudatbildung (trotz vorausgegangener kochsalzfreier Ernährung!) nicht zum Ziele führen; deshalb Phrenikoexairese. 6 Wochen nach der Operation ist der Prozeß klinisch und röntgenologisch stationär geworden. Obwohl sich das Allgemeinbe-

finden des Patienten durch anstrengenden Dienst nach einem Jahre verschlechtert hat und er eine Wiederholungskur antreten muß, ist der Lungenbefund unverändert gut und der spärliche Auswurf frei von Tb. und elastischen Fasern.

Phrenikoexairese bei doppelseitigen Prozessen.

Fall 14. K. L. 35 Jahre alt, Familie o. B. Früher nie ernstlich krank gewesen. Mitte April 1928 neun Tage krank. Seit der Zeit Husten und etwas Auswurf. Mitte Mai fünf Tage Blut im Auswurf, später noch einzelne kleine rote Stippchen.

Aufnahme am 27. Mai 1928.

Lungenbefund: Über der r. Lunge Dämpfung bis zur 4. Rp., Bronchialatmen, stark verlängertes Exspirium, reichliche RG. R. u. abgeschwächtes Atmen, Rasseln und Giemen. L. o. broncho-vesikuläres Atmen.

Röntgenbefund (siehe Tafel III Bild 8): R. Sp. verschattet, vom Hilus bis Schlüsselbein ziehende dichte Schatten, Aufhellung schwer erkennen lassend. Bis unten über der ganzen Seite feine Schattenflecke. Zwerchfell in Höhe 5. Rp., verzogen. L. Hilus stark verbreitert, neben dem Hilus in Höhe 3. bis 5. Rp. dichte Schattenherde, in Höhe 3. Rp. lateral ziehende fingerbreite Schattenstreifen.

Im blutig eitrigen Auswurf (15 ccm) Häufchen von Tb.

Blutsenkung: 11/22.

Am 18., 19. und 24. Juli blutiger Auswurf, der trotz Calcium- und Claudentherapie nicht ganz nachläßt.

Am 27. Juli Phrenikoexairese r. Erzielte Nervenlänge 30 cm. Operation und Heilverlauf ohne Störung.

Nach der Operation kein Blut mehr im Auswurf. Am 20. August im Auswurf keine Tb., die sich auch später nicht mehr finden.

Entlassung am 1. Oktober 1928.

Lungenbefund: R. o. Schallverkürzung, Bronchialatmen, einzelne RG. R. u. aufgehobenes Atmen. L. o. unreines Atmen. Sonst o. B.

Röntgenbefund (siehe Tafel III Bild 9): Die Verdichtung r. in Höhe des Schlüsselbeins ist schmaler geworden, Kaverne nicht sichtbar. Zwerchfell in Höhe 4. Rp. L. wie früher.

Im schleimigen Auswurf (3 ccm) keine Tb.

Blutsenkung: 3/6.

Patient fühlt sich sehr wohl, hat 7,5 kg zugenommen.

Nachuntersuchung am 10. April 1929.

Patient hat immer Dienst getan, kein Blut im Auswurf gehabt.

Lungenbefund: Wie bei Entlassung. Auswurf negativ.

Nachuntersuchung am 5. Juni 1930.

Keine Beschwerden, kein Auswurf, Lungenbefund wie früher.

Dezember 1930 vierzehn Tage krank wegen Erkältung mit etwas Husten und Auswurf.

Wiederholungskur vom 23. Januar bis 9. April 31.

Lungenbefund: R. o. Bronchialatmen, verlängertes Exspirium, keine Geräusche. R. u. aufgehobenes Atmen. L. Lunge frei.

Röntgenbefund (siehe Tafel III Bild 10): Die Herde r. sind aufgehellt bis auf einen kleinen Bezirk medial unter dem Schlüsselbein. Zwerchfell ist noch höher getreten bis unterer Rand 3. Rp. Hilusgebiet l. weniger verschattet. Der Schattenstreifen in Höhe 3. Rp. ist schmaler geworden.

Patient hat nur noch morgens sehr wenig Auswurf; wiederholte Untersuchungen waren negativ.

Blutsenkung: 1/2/31.

Epikrise: Bei einer offenen produktiv-exsudativen Oberlappentuberkulose treten wiederholte Haemoptoen auf, die nach der Phrenikoexairese prompt aufhören. Weitgehende klinisch und röntgenologische Besserung, auch der miterkrankten anderen Seite. Der Patient wird und bleibt arbeitsfähig. Wegen „Erkältung" Wiederholungskur. Keine Aktivitätszeichen. Sputum gering und bazillenfrei.

Fall 15. K. K. 54 Jahre alt, Familie o. B. Früher nie ernstlich krank gewesen. März 1926 trockene Rippenfellentzündung r., Februar 1928 starken Husten und Auswurf.

Aufnahme am 28. März 1928.

Lungenbefund: Über der r. Lunge bis zur 3. Rp. Dämpfung, Bronchialatmen, stark verlängertes Exspirium, reichlich trockene und feuchte RG. R. u. abgeschwächtes Atmen, vereinzeltes Rasseln und Giemen. L. o. broncho-vesikuläres Atmen, einzelne feuchte RG.

Röntgenbefund: Skoliose nach r., bis 2. Rp. diffuse Verschattung, abwärts bis 4. Rp. wabige Zeichnung mit pflaumengroßer deutlicher Aufhellung in Höhe 3. Rp. medial. Bis abwärts wolkige Marmorierung. Zwerchfell medial zipfelförmig hochgezogen bis 5. IR., lateral steil abfallend. L. Sp. fleckig, bis 4. Rp. feine Schattenherde. L. Zwerchfell o. B.

Im Auswurf (48 ccm) reichlich Tb. und elastische Fasern.

Blutsenkung: 17/38.

Am 30. April Phrenikoexairese r. Erzielte Nervenlänge 30,5 cm. Operation und Heilverlauf glatt.

Am 10. Juni Auswurfuntersuchung negativ.

Entlassung am 25. Juni 1928.

Lungenbefund: R. o. Dämpfung, Bronchialatmen, einzelne RG. R. u. abgeschwächtes bis aufgehobenes Atmen. L. o. rauhes Atmen, keine Geräusche.

Röntgenbefund: R. bis 2. Rp. dichte Beschattung, im unteren Teil mit wabig helleren Stellen. Bis zur Basis feine Herd-

chen, Zwerchfell in Höhe 4. IR. L. Sp. wie früher, Herde bis auf einen Bezirk in Höhe 2. Rp. aufgehellt.

Im schleimigen Auswurf (5 ccm) keine Tb.

Blutsenkung: 5/11.

Patient fühlt sich sehr wohl, hat 5,5 kg zugenommen.

Nachuntersuchung am 3. November 1928.

Patient hat dauernd gearbeitet, keinen Auswurf mehr.

Lungenbefund: Im r. Oberlappen vereinzelt trockenes Rasseln, sonst stationär.

Epikrise: Bei der zur Schrumpfung neigenden Alterstuberkulose ist durch die Phrenikoexairese die Bindegewebsbildung und Vernarbung so gefördert, daß innerhalb von 6 Wochen aus der offenen eine geschlossene Tuberkulose wurde. Auch die andere miterkrankte Seite ist günstig beeinflußt worden.

Fall 16. H. H. 50 Jahre alt, Familie o. B. Früher nie ernstlich krank gewesen. Seit Winter 1927/28 Husten, seit Ostern 1928 auch Auswurf. Mitte Juni 1928 Blutfasern im Auswurf.

Aufnahme am 17. Juli 1928.

Lungenbefund: Über der r. Lunge bis zur 5. Rp. Dämpfung, Bronchialatmen, verlängertes Exspirium, feuchte RG. L. o. Schallverkürzung, rauhes broncho-vesikuläres Atmen, verlängertes Exspirium.

Röntgenbefund: R. Sp. absolut verschattet, im 1. IR. lateral dichte, wolkige Schattenherde. Bis zur 3. Rp. medial grobe Marmorierung mit einer nach unten scharf begrenzten pflaumengroßen Aufhellung. Abwärts dichte Stränge vom Hilus zum Zwerchfell. Zwerchfell in Höhe 6. Rp. L. Hilus stark verbreitert, bis 4. Rp. verstreute kleine Schattenherde, Zwerchfell o. B. Herz in Mittelstellung.

Im eitrigen Auswurf (30 ccm) massenhaft Tb.

Blutsenkung: 21/44.

Am 27. Juli Phrenikoexairese r. Erzielte Nervenlänge 27 cm. Operation und Heilverlauf ohne Störung.

Am 11. September im Auswurf keine Tb., auch die nachfolgenden 4 Untersuchungen bleiben negativ.

Entlassung am 15. Oktober 1928.

Lungenbefund: Über der r. Lunge bis zur 3. Rp. Dämpfung, Bronchialatmen, verlängertes Exspirium, keine Geräusche. R. u. abgeschwächtes bis aufgehobenes Atmen. L. frei.

Röntgenbefund: R. bis zur Mitte des 2. IR. starke Verschattung, Hilus sehr breit, wolkig. Dichte, streifige Schattenflecke hinaufziehend bis zur Sp., Kavum nicht erkennen lassend. Zwerchfell in Höhe 4. IR. L. sind die Schattenherde etwas schärfer abgesetzt. Herz in normale Lage gerückt.

Im schleimigen Auswurf (8 ccm) keine Tb.

Blutsenkung: 6/12.

Patient fühlt sich wohl, hat 7 kg zugenommen.

Nachuntersuchungen am 9. Januar 1929 und 5. März 1930 ergeben denselben günstigen Befund. Keine Bazillen. Patient arbeitet dauernd.

Epikrise: Ein alter kavernöser Prozeß ist durch die Phrenikoexairese zum Stillstand, die Kaverne zum Verschwinden gebracht. Die miterkrankte andere Seite ist günstig beeinflußt. Das Allgemeinbefinden des Patienten ist so gebessert, daß er als arbeitsfähig entlassen werden kann und auch über die nächsten zwei Jahre arbeitsfähig, klinisch geheilt und bazillenfrei bleibt.

Fall 17. N. Sch. 46 Jahre alt, Familie o. B. April 1923 Husten mit blutigem Auswurf, der 3 Wochen anhält, dann kein Blut mehr. 8 Wochen krank. Herbst 1927 mehr Husten und Auswurf, Kurzatmigkeit, 3 Monate krank. Januar 1928 vier Wochen krank wegen derselben Beschwerden.

Aufnahme am 22. Juni 1928.

Lungenbefund: Über der r. Lunge verschärftes bronchovesikuläres Atmen und feuchte RG., besonders o. L. o. vesicobronchiales Atmen.

Röntgenbefund: R. Sp. absolut verschattet. Bis 4. Rp. abnehmend grobfleckige Beschattung mit apfelgroßer Aufhellung. Im Hilus bis erbsengroße Kalkherde. Zwerchfell in Höhe 6. IR. Sinus aufgehoben. L. in der Sp. und im 1. IR. Kalkherde. Hilus stark verbreitert, mit fleckigen Strängen zur Sp. und lateral ziehend.

Im zäh eitrigen Auswurf (30 ccm) Häufchen von Tb.

Blutsenkung: 34/68.

Am 2. August Phrenikoexairese r. Erzielte Nervenlänge 32 cm. Operation und Heilverlauf ohne Störung.

Entlassung am 21. September 1928.

Lungenbefund: R. o. Bronchialatmen, r. u. abgeschwächtes bis aufgehobenes Atmen. Über der ganzen r. Lunge noch trockenes Rasseln. L. o. verschärftes broncho-vesikuläres Atmen, keine Geräusche.

Röntgenbefund: Die Kaverne ist bis auf 1/3 verkleinert; Zwerchfell in Höhe 5. IR. L. wie früher.

Im schleimigen Auswurf (15 ccm) vereinzelt Tb.

Blutsenkung: 12/24.

Patient klagt noch etwas über Kurzatmigkeit, 4 kg Gewichtszunahme.

Nachuntersuchung am 3. Juni 1929.

Patient hat immer Dienst getan. Nur noch sehr wenig Auswurf, der negativ ist.

Lungenbefund: Über der r. Lunge ganz vereinzelt Rasseln, l. wie früher.

Im Winter 1929/30 ist Patient 10 Wochen krank wegen Husten, Kurzatmigkeit, vermehrtem Auswurf.

Wiederholungskur am 5. November 1930.

Lungenbefund: R. o. Schallverkürzung, vesico-bronchiales Atmen, vereinzelte RG. L. o. rauhes Atmen.

Röntgenbefund: R. bis 3. Rp. abnehmende Verschattung mit einem Gewirr von dichten streifigen und eckigen bis linsengroßen Kalkschatten an Stelle der früheren Kaverne. Zwerchfell in Höhe 5. IR. L. sind die Herde neben dem Hilus schärfer abgesetzt, sonst o. B.

Im glasigen Auswurf (8 ccm) keine Tb.

Blutsenkung: 5/15/89.

Patient wird nach 6 Wochen entlassen. Der Lungenbefund ist derselbe, Patient fühlt sich sehr wohl, hat keinen Auswurf mehr, klagt nur noch etwas über Luftbeschwerden.

Epikrise: Seit 5 Jahren besteht eine vorherrschend produktive Tuberkulose, die beim Eintritt in die Heilstätte die ganze r. Lunge ergriffen und im Oberlappen zu einer großen Kaverne geführt hat. 6 Wochen nach der Operation ist die Kaverne bis auf ein Drittel verkleinert, nach zwei Jahren röntgenologisch ganz verschwunden. Es handelt sich jetzt um einen produktiven Prozeß ohne Bazillenausscheidung. Die noch vorhandenen Atembeschwerden haben schon vor der Operation bestanden. Die andere Seite ist günstig beeinflußt und hat sich im Laufe der nächsten Jahre gehalten.

Fall 18. W. V. 40 Jahre alt, Vater an Meningitis tuberculosa gestorben. Selbst früher nie ernstlich krank gewesen. Ende September 1929 leichte Haemoptoen, Krankenhausbehandlung.

Aufnahme am 10. Januar 1930.

Lungenbefund: Über der r. Lunge bis zur 4. Rp. Dämpfung, Bronchialatmen, verlängertes Exspirium, reichlich feuchte und trockene RG. R. u. trockenes Rasseln. L. o. Schallverkürzung, bronchovesikuläres Atmen, verlängertes Exspirium, einzelne RG.

Röntgenbefund: R. Sp. beschattet, in Höhe Schlüsselbein und 1. Rp., zum Hilus ziehend, grobfleckige Verschattung mit nicht ganz deutlicher Aufhellung, die bei der Durchleuchtung deutlich herauskam. Hilus verbreitert. Ganze r. Seite bis unten voll dichter bis hirsekorngroßer Schattenflecke. Zwerchfell in Höhe 5. IR., unscharf begrenzt. L. Hilus verbreitert, Sp. leicht verschattet, neben dem Hilus von 3. Rp. abwärts weiche, verschwommene Schattenherde.

Im eitrigen Auswurf (10 ccm) reichlich Tb. und elastische Fasern.

Blutsenkung: 18/40/94.

Weißes Blutbild: Leuko. 8600, Eos. 3 %, Jugendl. 8 %, Stab. 17 %, Segment. 34 %, Lympho. 29 %, Mono. 9 %.

Am 4. Februar Phrenikoexairese r. Erzielte Nervenlänge 12 cm. Operation und Heilverlauf glatt.

Entlassung am 7. April 1930.

Lungenbefund: R. o. bis zur 2. Rp. Dämpfung, Bronchialatmen, einzelne RG. R. u. abgeschwächtes bis aufgehobenes Atmen. L. o. unreines Atmen, keine Geräusche.

Röntgenbefund: Die Herde in der r. Sp. im ganzen etwas aufgehellt. Bis zum Zwerchfell, nach unten dichter werdend, feine Schattenherde. Zwerchfell in Höhe unterer Rand 4. Rp. L. unverändert.

Im eitrigen Auswurf (3 ccm) Tb. spärlich nachweisbar.

Blutsenkung: 13/32/89.

Weißes Blutbild: Leuko. 12 000, Jugendl. 1 %, Stab. 15 %, Segment. 56 %, Lympho. 22 %, Mono. 6 %.

Patient fühlt sich ganz wohl, hat 6 kg zugenommen.

Nachuntersuchung am 2. August 1930.

Lungenbefund: R. o. ganz spärlich trockenes Rasseln bei hauchendem Atmen. L. frei. Befinden und Aussehen gut, dauernd Dienst getan.

Im Auswurf (3 ccm) keine Tb.

Nachuntersuchung am 19. März 1931.

Lungenbefund: R. o. kein Rasseln, vesico-bronchiales Atmen. L. frei.

Röntgenbefund: R. Sp. verschattet. Im 1. IR. lateral erbsengroßer Kalkherd. Die Herde bis zur Lungenbasis sind aufgehellt, die Zeichnung ist mehr streifig. Zwerchfell in Höhe 4. IR. Im Hilus beiderseits dichte Kalkherde. L. von 4. Rp. abwärts gröbere, scharf abgesetzte Herdschatten.

Im glasigen Auswurf (2 ccm) keine Tb.

Epikrise: Bei dem familiär belasteten Patienten entwickelte sich eine rechtsseitige fortschreitende Tuberkulose mit Höhlenbildung, die sich durch eine schwere Haemoptoe manifestierte. Auf der anderen Seite Spitzenaffektion und Aussaat im Unterlappen. Nach der Phrenikoexairese Rückbildung des Prozesses mit Verschwinden der Kaverne, günstige Beeinflussung der anderen Seite. Nach der Operation nimmt der Auswurf sehr ab und ist nach einem Jahr bazillenfrei.

Phrenikoexairese bei doppelseitigen Prozessen in Kombination mit ein- oder beiderseitigem Pneumothorax.

Fall 19. G. E. 36 Jahre alt, Familie o. B. Früher nie ernstlich krank gewesen. Anfang Juni 1927 leichte Erkältung mit Husten und blutigem Auswurf. 4 Wochen Krankenhausbehandlung, anfangs Fieber bis 38 Grad, starke Nachtschweiße.

Aufnahme am 6. September 1927.

Lungenbefund: Über der r. Lunge verschärftes Atmen, sonst o. B. L. o. Dämpfung bis zur 3. Rp., broncho-vesikuläres Atmen, Exspirium verlängert, zahlreiche trockene und feuchte RG.

Röntgenbefund (siehe Tafel IV Bild 11): R. Sp. leicht getrübt, Hilus verbreitert, mit zum Zwerchfell ziehenden Strängen. Zwerchfell wellig. L. bis zur 2. Rp. dichte Verschattung mit kleinapfelgroßer Aufhellung unterhalb des Schlüsselbeins. Nach unten abnehmend, wolkige Verschattung mit kleiner kirschgroßer Aufhellung im 2. IR. Hilus stark verbreitert, Zwerchfell o. B.

Im eitrigen Auswurf (20 ccm) massenhaft Tb.

Blutsenkung: 24/45.

Am 7. Oktober, Pneumothoraxanlage l., der Pneumothorax wird 5mal nachgefüllt.

Entlassung am 5. Dezember 1927.

Lungenbefund: Über der r. Lunge unverändert, über der l. Lunge gutsitzender Pneumothorax. Kaverne im Oberlappen oval, nach medial verschoben.

Auswurf positiv. Patient wurde dann ambulant auswärts nachgefüllt.

Anfang Oktober 1928 trat eine Verschlechterung mit Husten, vermehrtem Auswurf und Gewichtsabnahme ein, sodaß eine Wiederholungskur beantragt wurde.

Aufnahme am 30. November 1928.

Lungenbefund: Über der l. Lunge abgeschwächtes Atmen, keine Geräusche. Über der r. Lunge bis zur 4. Rp. Dämpfung, Bronchialatmen, reichlich RG.

Röntgenbefund (siehe Tafel IV Bild 12): R. bis 3. Rp. starke Verschattung mit wandständiger, apfelgroßer Aufhellung. Hilus verbreitert, Sinus aufgehoben. Zwerchfell in Höhe 7. Rp. abgeflacht. L. Kaverne unter Pneumothoraxbehandlung nicht mehr erkennbar, noch guter Pneumothoraxsaum mit kleinem Sinusexsudat.

Im eitrigen Auswurf (25 ccm) Häufchen von Tb.

Blutsenkung: 21/43.

Am 14. Dezember Haemoptoe, ca. 80 ccm hellrotes, schaumiges Blut.

Am 27. Dezember Pneumothoraxversuch r., der mißlingt.

Am 30. Dezember Phrenikoexairese r. Erzielte Nervenlänge 15 ccm. Operation und Heilverlauf ohne Störung. Nach der Operation keine Luftbeschwerden.

Entlassung am 24. Januar 1929.

Lungenbefund: L. eingehender Pneumothorax, r. o. Bronchialatmen, Exspirium verlängert, keine RG.

Im schleimigen Auswurf (3 ccm) vereinzelt Tb.

Blutsenkung: 11/26.

Nachuntersuchung am 29. Mai 1929.

Patient hat dauernd gearbeitet und fühlt sich sehr wohl, sehr wenig Husten und Auswurf, Tb. negativ.

Lungenbefund: Über beiden Lungen keine katarrhalischen Geräusche. Das r. Zwerchfell steht in Höhe 5. Rp. fest, Kavum nicht erkennbar.

Nachuntersuchung am 16. Oktober 1930.

Patient hat dauernd gearbeitet, sieht glänzend aus und fühlt sich sehr wohl. Er tut Bahnwärterdienste wie früher, d. h. er muß täglich eine Strecke von 17 km abgehen. Keinen Husten mehr, seit 3 Monaten keinen Auswurf.

Lungenbefund: Über beiden Lungenspitzen rauhes Atmen, keine Geräusche, keine Dämpfung.

Röntgenbefund (siehe Tafel IV Bild 13): Kaverne r. verschwunden, r. Zwerchfell steht in Höhe 5. Rp. Die ganze r. Lunge aufgehellt, im Unterlappen einzelne Stränge. Über der l. Lunge leichte Verschattung, Kaverne nicht nachweisbar. L. Zwerchfell nicht erkennbar. Herz nach l. verzogen.

Blutsenkung: 4/9/42.

Epikrise: Im Verlaufe der wegen kavernöser Oberlappenerkrankung l. durchgeführten Pneumothoraxbehandlung zunehmende Erkrankung der schon vorher nicht ganz gesunden r. Lunge, die innerhalb kurzer Zeit zu einer großen Einschmelzung und starken Haemoptoe führt. Ohne auf das Eingehen des Pneumothorax l. zu warten, wird die Phrenikoexairese r. ausgeführt, die zu keinerlei subjektiven Beschwerden führt. Nach 5 Monaten ist die Kaverne r. nicht mehr sichtbar, der Auswurf negativ geworden. Nach 8 Monaten sind die beiderseitigen Prozesse abgeklungen und dauernd bazillenfrei; später kein Auswurf mehr. Allgemeinbefinden soweit wiederhergestellt, daß Patient ohne irgendwelche Beschwerden seinen körperlich anstrengenden Dienst verrichten kann.

Fall 20. L. V. 30 Jahre alt, Familie o. B. Dezember 1923 krank wegen Husten, Auswurf, Rückenschmerzen. November 1924 allgemeine Mattigkeit, Nachtschweiße, viel Husten und Auswurf. April 1925 Grippe mit Husten, Auswurf, Seitenstechen und Brustschmerzen l.

November 1925 bis Februar 1926 Heilstättenkur wegen linksseitiger, geschlossener Spitzentuberkulose. April 1926 Haemoptoe.

August bis Oktober 1926 Wiederholungskur.

Lungenbefund: R. Lunge o. B. L. o. Schallverkürzung, verlängertes Exspirium, Bronchialatmen, vereinzelte RG.

Röntgenbefund: Beide Sp. trüb, Hilus beiderseits verbreitert. L. im 1. IR. kleinapfelgroße Aufhellung.

Im Auswurf (15 ccm) Tb. positiv.

Das Befinden des Patienten besserte sich unter Tuberkulinbehandlung, er wird als arbeitsfähig entlassen.

Wiederaufnahme am 3. November 1927.

Lungenbefund: R. o. unreines Atmen, sonst o. B. L. über der ganzen Lunge Dämpfung. Oben Bronchialatmen, verlängertes Exspirium, RG. L. u. abgeschwächtes Atmen.

Röntgenbefund: R. Lunge im ganzen frei, Hilus verbreitert, im 2. und 5. IR. matte Schattenflecke. L. Sp. trüb, unter dem Schlüsselbein apfelgroße Aufhellung, durch fleckige Stränge mit dem Hilus verbunden. Vom Hilus zum Zwerchfell dichte Stränge. Beide Zwerchfelle wellig und unscharf. L. Zwerchfell in Höhe 6. IR.

Im eitrigen Auswurf (45 ccm) Häufchen von Tb.

Blutsenkung: 23/48.

Am 12. Dezember 1927 Phrenikoexairese l. Erzielte Nervenlänge 16 cm. Operation und Wundheilung verlaufen ohne Störung.

Entlassung am 26. Januar 1928.

Lungenbefund: Der physikalische Befund hat sich nur wenig geändert.

Röntgendurchleuchtung: R. keine Veränderung. L. Zwerchfell in Höhe 6. Rp. In dem ehemaligen Kavernenbezirk wolkige, unscharfe Schattenbilder, Kavernengrenzen nicht sicher.

Im schleimigen Auswurf (15 ccm) keine Tb.

Blutsenkung: 11/25.

Mitte Dezember 1929 Erkältung mit viel Husten und Auswurf, Nachtschweißen und Brustschmerzen r.

Wiederaufnahme am 4. Januar 1930.

Lungenbefund: R. o. Dämpfung, Bronchialatmen und reichlich klingende RG. L. unreines abgeschwächtes Atmen, keine Geräusche.

Röntgenbefund: R. im 2. IR. lateral walnußgroße, dünnwandige Aufhellung mit Strangverbindung zum Hilus. Zwerchfell o. B. L. im 1. IR. streifige Schattenherde, l. Zwerchfell in Höhe 5. IR.

Im zäh eitrigen Auswurf (20 ccm) Häufchen von Tb.

Blutsenkung: 8/17/70.

Am 30. Januar Pneumothoraxanlage r. Der Pneumothorax wird regelmäßig, nach der Entlassung am 27. März 1930 ambulant nachgefüllt. Alle Nachfüllungen gehen glatt, ohne daß die geringsten Beschwerden auftreten.

Nachuntersuchung am 18. April 1931.

Lungenbefund: Über der r. Lunge abgeschwächtes Atmen, keine Geräusche. L. wie früher.

Röntgenbefund: L. Seite unverändert. Über der r. Lunge gut sitzender Pneumothorax. Die Kaverne ist nicht sicher zu erkennen.

Im Auswurf (10 ccm) keine Tb.

Blutsenkung: 2/7/39.

Die Pneumothoraxbehandlung wird fortgesetzt.

Epikrise: Bei dem Patienten hat sich im Verlaufe von 4 Jahren nach vorübergehender Besserung durch Heilstätten- und Tuberkulinbehandlung eine linksseitige kavernöse Oberlappentuber-

kulose entwickelt. Nach der Phrenikoexairese weitgehende klinische und röntgenologische Besserung, Sputum bazillenfrei. Nach 3 Jahren Aufflackern des schon früher bestandenen Prozesses auf der rechten Seite mit Kavernenbildung. Die vorgenommene Pneumothoraxbehandlung läßt sich ohne Schwierigkeiten und bisher erfolgreich durchführen, nach Entlassung auch ambulant. Da Patient noch in Behandlung ist, läßt sich etwas Abschließendes nicht sagen.

Fall 21. O. W. 26 Jahre alt, Familie o. B. Als Kind Lungenentzündung. 1927 wegen Lungenkatarrh 8 Wochen krank. Juli 1929 starke Erkältung mit Husten, Auswurf, Nachtschweißen, Stichen im Rücken und Gewichtsabnahme.

Aufnahme am 30. August 1929.

Patient fühlt sich sehr matt und abgeschlagen, Temperatur 38,7 Grad, in der Krankengeschichte ist ausdrücklich vermerkt: „Schwer toxischer Zustand".

Lungenbefund: Über der r. Lungenspitze Schallverkürzung, über der l. Lunge bis 5. Rp. Dämpfung. R. broncho-vesikuläres Atmen mit vereinzelten RG. L. Bronchialatmen, klingendes Rasseln, verlängertes Exspirium.

Röntgenbefund: R. Sp. total verschattet, bis zur 3. Rp. fleckig marmoriert, medial am dichtesten. Hilus dickknotig verbreitert. L. bis zur 4. Rp. abnehmend, kompakte Verschattung, Herde kaum erkennen lassend. Mediastinum nach l. o. verzogen, Zwerchfell o. B.

Im eitrigen Auswurf (25 ccm) elastische Fasern und Häufchen von Tb.

Blutsenkung: 58/105/117.

Weißes Blutbild: Leuko. 11 000, Eos. 4 %, Jugendl. 3 %, Stab. 6 %, Segment. 65 %, Lympho. 15 %, Mono. 7 %.

Am 27. September Pneumothoraxanlage l. Am 6. November Pneumothoraxanlage r.

Unter der Pneumothoraxbehandlung bessert sich das Befinden des Patienten erheblich, sodaß er als teilweise arbeitsfähig entlassen werden kann.

Entlassung am 19. Dezember 1929.

Lungenbefund: Über beiden Lungen abgeschwächtes, l. u. aufgehobenes Atmen. Die r. Sp. ist frei, l. Bronchialatmen und RG.

Röntgenbefund: R. Pneumothorax, Lunge kollabiert, Oberlappen besser als Unterlappen. L. geht der Pneumothorax vom Zwerchfell bis zur 3. Rp. hinauf. Zwerchfell steht in Höhe 6. IR. Oberlappen gar nicht, Unterlappen nur wenig kollabiert.

Im Auswurf (5 ccm) noch Tb., keine elastischen Fasern.

Blutsenkung: 8/37/91.

Weißes Blutbild: Leuko. 8800, Eos. 3 %, Stab. 7 %, Segment. 53 %, Lympho. 27 %, Mono. 10 %.

Der doppelseitige Pneumothorax wurde ambulant nachgefüllt.

Wiederaufnahme am 17. Juli 1930.

Der Befund ist derselbe wie bei Entlassung, l. o. reichlicher feuchte RG.

Bei den Nachfüllungen l. steigt der Druck schon nach einigen ccm auf positive Werte.

Am 14. September Phrenikoexairese l. Erzielte Nervenlänge 17 cm. Operation und Heilverlauf glatt.

R. werden die Nachfüllungen fortgesetzt, bei der letzten am Tage der Entlassung werden 1000 ccm eingefüllt.

Entlassung am 10. Oktober 1930.

Lungenbefund: Über der r. Lunge abgeschwächtes Atmen, keine Geräusche. L. o. unreines, verschärftes Atmen, vereinzelte trockene RG. L. u. abgeschwächtes Atmen.

Röntgenbefund: Über der r. Lunge gut sitzender Pneumothorax. L. hat sich die totale Verschattung wesentlich aufgehellt, Seite im ganzen trüb. Zwerchfell in Höhe 5. Rp.

Im schleimigen Auswurf (3 ccm) keine Tb.

Blutsenkung: 3/5/66.

Weißes Blutbild: o. B.

Epikrise: Bei dem Patienten wurde wegen doppelseitiger Lungentuberkulose ein beiderseitiger Pneumothorax angelegt, der das Allgemeinbefinden des Patienten erheblich besserte und den Krankheitsprozeß günstig beeinflußte. Während der Pneumothorax auf der r. Seite ohne Schwierigkeiten unterhalten werden konnte, blieb der l. Oberlappen adhärent, sodaß hier nur ein Basalpneumothorax zustande kam. Der aktive Prozeß in der l. Lunge kam nicht zur Ruhe, sodaß die Phrenikoexairese l. notwendig wurde. Nach 6 Wochen sind die katarrhalischen Erscheinungen l. abgeklungen, der Auswurf ist bazillenfrei. Der r. Pneumothorax muß noch nachgefüllt werden. Es ist zu erwarten, daß dies auch ambulant nicht auf Schwierigkeiten stößt.

Fall 22. H. T. 22 Jahre alt, Familie o. B. Früher nie ernstlich krank gewesen. Mai 1929 Grippe mit Husten, Auswurf, Nachtschweißen, Temperatur bis 39 Grad.

Aufnahme am 6. September 1929.

Lungenbefund: Über beiden Lungen Schallverkürzung, broncho-vesikuläres Atmen, reichliche RG., l. mehr als r.

Röntgenbefund: R. in Höhe Schlüsselbein und 1. Rp. linsengroße Schattenherde, Hilus verbreitert mit reichlichen Strängen zum Zwerchfell. In Höhe 3. und 4. Rp., nach lateral ziehend, breite Stränge mit kleinen dichten Schattenherden. L. bis zur 3. Rp. feinfleckige Marmorierung. Hilus stark verbreitert. Beide Zwerchfelle o. B.

Im eitrigen Auswurf (15 ccm) reichlich Tb. und elastische Fasern.

Blutsenkung: 14/34/64.

Weißes Blutbild: Leuko. 15 400, Eos. 2 %, Jugendl. 1 %, Stab. 5 %, Segment. 58 %, Lympho. 24 %, Mono. 10 %.

Am 11. Oktober Pneumothoraxanlage l. Am 1. November Pneumothoraxanlage r. Beiderseits regelmäßig und ohne Störungen Nachfüllungen.

Entlassung am 19. Dezember 1929.

Lungenbefund: Über beiden Lungen abgeschwächtes Atmen, r. frei, l. o. Rasseln. Im Röntgenbild zeigt sich r. ein gut sitzender Pneumothorax, während l. die Lunge in der Sp. durch Stränge festgehalten wird.

Im Auswurf (8 ccm) keine Tb., keine elastischen Fasern, auch bei 4 vorausgegangenen Untersuchungen war der Auswurf negativ.

Blutsenkung: 1/3/40.

Weißes Blutbild: Leuko. 8200, Eos. 3 %, Jugendl. 1 %, Stab. 4 %, Segment. 45 %, Lympho. 37 %, Mono. 10 %.

Wiederaufnahme am 17. Juli 1930.

Patient fühlte sich seit Entlassung immer ganz wohl und wurde alle 14 Tage ambulant nachgefüllt.

Lungenbefund: R. o. verschärftes Atmen, sonst frei. L. o. Bronchialatmen, vereinzelte RG. L. u. abgeschwächtes Atmen mit reichlichen RG.

Im Auswurf (5 ccm) wenig Tb.

Blutsenkung: 4/8/78.

Röntgenbefund: R. gut sitzender Pneumothorax. L. Zwerchfell hochgezogen, am oberen Rand 6. Rp. stehend. Über dem Unterlappen nach unten lateral ziehende Pleuraleisten. Unterlappen wenig kollabiert. Über dem Oberlappen keine sichere Pneumothoraxgrenze.

Bei den Nachfüllungen l. sofort Anstieg auf positive Werte und Schmerzäußerung.

Am 4. September Phrenikoexairese l. Erzielte Nervenlänge 35 cm. Operation und Heilverlauf ohne Störung.

Der Pneumothorax r. wurde weiter ohne Schwierigkeiten nachgefüllt. Der Auswurf ging auf 3 ccm zurück, vom 14. September ab war er negativ.

Entlassung am 9. Oktober 1930.

Lungenbefund: Über der r. Lunge abgeschwächtes Atmen, sonst o. B. Über der l. Lunge Schallverkürzung. Oben unreines Atmen mit vereinzelten RG., unten abgeschwächtes Atmen, keine Geräusche.

Röntgenbefund: R. unverändert. Über der ganzen l. Lunge scharf abgesetzte Flecken und Streifen. Zwerchfell steht in Höhe 4. IR.

Patient fühlt sich wohl, hat 4 kg zugenommen.

Auswurf fehlt seit 10 Tagen ganz.

Blutsenkung: 1/3/37.

Weißes Blutbild: Leuko. 10 800, Eos. 2 %, Jugendl. 1 %, Stab. 7 %, Segment. 45 %, Lympho. 35 %, Mono. 10 %.

Epikrise: Durch die Kombination von Pneumothorax und Phrenikoexairese auf verschiedenen Seiten wird eine beginnende doppelseitige exsudative Tuberkulose in die produktive Form umgewandelt. Nach einem Jahre sind Allgemeinbefinden, klinischer und röntgenologischer Befund so günstig, daß Patient bazillen- und sputumfrei als voll arbeitsfähig die Heilstätte verläßt.

Fall 23. A. R. 27 Jahre alt, Familie o. B. Früher nie ernstlich krank gewesen. Dezember 1929 trockene Rippenfellentzündung l. mit Husten und Auswurf.

Aufnahme am 19. Februar 1930.

Lungenbefund: R. o. Schallverkürzung, broncho-vesikuläres Atmen, Exspirium verlängert, vereinzelt Rasseln. L. o. bis zur 4. Rp. Dämpfung, broncho-vesikuläres Atmen, reichlich trockene und feuchte RG. L. u. abgeschwächtes Atmen.

Röntgenbefund: R. von 1. bis 2. Rp. mattwolkige Herdschatten, Hilus verbreitert, Zwerchfell o. B. L. Sp. verschattet, im 1. IR. infraclaviculär pflaumengroße, längliche Aufhellung. Bis zur 4. Rp. vereinzelte Herdschatten, Hilus sehr stark verbreitert. Sinus l. aufgehoben, Zwerchfell abgeflacht, in Höhe 6. Rp. stehend.

Im eitrigen Auswurf (5 ccm) reichlich Tb.

Blutsenkung: 62/93/113.

Am 21. März Phrenikoexairese l. Erzielte Nervenlänge 10 cm. Operation und Heilung glatt verlaufend.

Entlassung am 14. April 1930.

Physikalischer Befund unverändert.

Röntgenologisch r. Lunge unverändert, l. Kaverne etwas verkleinert, apical verschoben. L. Zwerchfell in Höhe 4. IR.

Auswurf noch positiv.

Blutsenkung: 9/28/79.

Nachuntersuchung am 2. August 1930.

Lungenbefund unverändert, Patient fühlt sich sehr wohl, hat immer gearbeitet.

Wiederaufnahme am 3. Februar 1931.

Patient hat keine Beschwerden und immer gearbeitet.

Lungenbefund: R. o. Schallverkürzung, Bronchialatmen, klingende RG. L. Schallverkürzung, unreines Atmen, ganz vereinzelt trockenes Rasseln.

Röntgendurchleuchtung: R. bis 3. Rp. grobfleckige Marmorierung, abwärts bis 5. Rp. verstreute Herdschatten. L. Zwerchfell im 4. IR., bis 3. Rp. scharf abgesetzte Herdschatten, Kavum nicht zu erkennen.

Im Auswurf (10 ccm) Tb.

Blutsenkung: 12/30/89.

Am 9. Februar Pneumothoraxanlage r. Bis zur Entlassung regelmäßige Nachfüllungen ohne Schwierigkeiten.

Entlassung am 7. April 1931.

Lungenbefund: R. abgeschwächtes Atmen, in der Sp. unrein, keine Geräusche. L. o. spärliches Rasseln.

Röntgenbefund: R. Pneumothorax, l. Sp. trüb, bis zur 3. Rp. hart abgesetzte scharfe Herdschatten, Kavum nicht zu erkennen. Zwerchfell in Höhe 4. IR.

Im spärlichen Auswurf (1 ccm) keine Tb.

Blutsenkung: 4/12/73.

Epikrise: Die kavernöse linksseitige Oberlappentuberkulose wird durch Phrenikoexairese klinisch und röntgenologisch zur Ausheilung gebracht. Ein frischer Prozeß auf der anderen Seite kann später ohne irgendwelche Schwierigkeiten und Störungen einer Pneumothoraxbehandlung unterzogen werden. Etwas Abschließendes läßt sich noch nicht sagen, da Patient noch in Behandlung steht.

Allgemeine Statistik.

Übersichtstabelle.

	Gebessert	Ohne Veränderung	Verschlechtert	Insgesamt
Einseitig (128 F.)				
Oberlappen	50 (10 mit Pneu.)	4	—	54
Mittel- und Unterlappen	16	1	—	17
Ganzseitig	41 (16 mit Pneu.)	12	4	57
Doppelseitig (72 F.)				
Oberlappen	33 (13 mit Pneu.)	5	—	38
Mittel- und Unterlappen	1	—	—	1
Ganzseitig	16 (2 mit Pneu.)	13 (3 mit Pneu.)	4	33
	157	35	8	200

Bei sämtlichen Operierten handelte es sich um vorherrschend produktive und exsudative Lungentuberkulosen, zum kleinen Teil um Frühinfiltrate mit Einschmelzung. Nach der räumlichen Ausbreitung (Stadium Turban-Gerhardt-Reichsgesundheitsamt) befanden sie sich im 3. Sta-

dium. 128 Fälle waren einseitig; bei 22 Kranken war außer der schweren Tuberkulose der einen Lunge auch noch die Spitze der anderen Lunge, bei 50 Fällen sogar ein Lappen ganz oder größtenteils miterkrankt.

Bei 26 Patienten wurde die Phrenikoexairese nach abgeschlossener oder aussichtsloser Pneumothoraxbehandlung auf derselben Seite ausgeführt. Bei 18 Fällen wurden Phrenikoexairese und Pneumothorax auf verschiedenen Seiten bei doppelseitigen Erkrankungen kombiniert. Bei 8 hiervon bestand zunächst ein doppelseitiger Pneumothorax, dessen eine Seite nicht mehr nachzufüllen war.

159 Patienten — fast $^4/_5$ — zeigten Kavernenbildung in allen Abschnitten der Lunge, einige mehrere Kavernen ein- oder beiderseitig. Daß bei der Phthise die Kaverne kein klinisches Symptom, sondern ein krankheitsverstärkender Faktor ist, ist allgemein bekannt. In der Kaverne siedeln sich Bakterien verschiedenster Art sekundär an, und diese komplizieren das Tuberkulosegeschehen örtlich und allgemein. Wenn wir von anderen zahlenmäßig zurücktretenden Möglichkeiten absehen, wie z. B. von der erhöhten Gefahr der Haemoptoe, des Durchbruchs der Kaverne in die Pleurahöhle, so bleibt als weitaus überwiegendes Gefahrenmoment die Aspiration von Tuberkelbazillen von der abbröckelnden, an Bazillen besonders reichen Kavernenwand in andere Lungenteile und damit die Zunahme der anatomischen Veränderungen und das Weitergreifen des Krankheitsprozesses. Weiter ist vom Gesichtspunkte der Prophylaxe aus zu betonen, daß die offene Tuberkulose die größte Rolle als Infektionsquelle für die Umgebung spielt, und daß gerade die Kavernenträger durch die dauernde massige Ausscheidung von Bazillen die Ausbreitung der Tuberkulose in Familie und Öffentlichkeit begünstigen.

182 Kranke — 90 % — hatten Tuberkelbazillen im Auswurf, die weitaus meisten reichlich und in Häufchen liegend und elastische Fasern.

Die einzelnen Symptome der Erkrankung wurden durch die Operation folgendermaßen beeinflußt: 1. Das Gewicht nahm in 183 Fällen zu, in 9 Fällen blieb es gleich, bei 8 Patienten trat eine Gewichtsabnahme ein. Die günstige Beeinflussung des Allgemeinzustandes ist aber nicht aus-

schließliche Folge der Operation, da bei allen Patienten eine sorgfältige physikalisch-hygienisch-diätetische Behandlung durchgeführt wurde.

2. Bei 8 Patienten war röntgenologisch und klinisch keine Beeinflussung des Krankheitsprozesses zu beobachten, der Allgemeinzustand wurde schlechter, sodaß sie mit einer infausten Prognose quoad sanationem et vitam entlassen wurden.

35 Fälle blieben röntgenologisch unverändert. Klinisch klangen die katarrhalischen Erscheinungen mehr oder weniger ab, sodaß man annehmen kann, daß der Krankheitsprozeß günstig beeinflußt ist.

Die übrigen 157 Patienten wurden durch die Phrenikoexairese gebessert; bei 112 Kavernenträgern waren die Kavernen klinisch und röntgenologisch nicht mehr nachweisbar.

3. Der Auswurf verschwand ganz in 28 Fällen, von denen 18 vor der Operation keine Bazillen hatten. 78 Fälle verloren die Bazillen. In 66 Fällen wurde der Auswurf weniger, und der Bazillengehalt des Sputums ging auffallend zurück; von diesen 66 wurden durch eine 2. Kur nach einem Jahre noch 17 bazillenfrei. In den restlichen 28 Fällen blieb der Auswurf unverändert. Von 182 Operierten mit offener Tuberkulose wurden 113 bazillenfrei. Das bedeutet das Versiegen einer dauernd fließenden Ansteckungsquelle bei $^2/_3$ aller Operierten.

4. Die Senkungsgeschwindigkeit der roten Blutkörperchen wurde geringer in 161 Fällen. Davon senkten 83 Fälle normal, d. h. nicht mehr als 5 mm in einer Stunde, 10 mm in zwei Stunden, 60 mm in 24 Stunden (Westergreen). In 39 Fällen blieb die Senkung unverändert.

Die Arbeitsfähigkeit konnte in 181 Fällen wiederhergestellt werden mit der Einschränkung, daß ein großer Teil hiervon zunächst nur für leichtere Arbeiten (kein Nachtdienst, kein Dienst auf der Lokomotive, keine schwere Werkstättenarbeit) in Frage kam. Von den restlichen 19 Kranken waren und blieben 3 invalide, 8 zunächst noch arbeitsunfähig, während 8 Patienten die Invalidisierung nahegelegt wurde.

Zusammenfassung.

1. Nach einem kurzen Überblick über die Geschichte der künstlichen Zwerchfellähmung werden Phrenikoexairese und radikale Phrenikotomie verglichen. Die Phrenikoexairese ist vorzuziehen, weil sie die einfachere Methode ist und gute Erfolge zeitigt.
2. Die Technik der Phrenikoexairese wird kurz beschrieben.
3. Die Wirkung der Phrenikoexairese auf die Lunge besteht nicht in Kollaps, sondern in Ruhigstellung.
4. Die in der Literatur veröffentlichten Komplikationen nach Phrenikoexairese werden bei keinem Fall des vorliegenden Materials beobachtet.
5. Die Indikationen zur Phrenikoexairese werden skizziert.
6. Es wird über 4 Fälle von kavernöser Mittel- und Unterlappentuberkulose, die der Phrenikoexairese unterzogen wurden, berichtet.
7. Es wird über 5 kavernöse Oberlappentuberkulosen berichtet, bei denen nach mißlungenem Pneumothoraxversuch die Phrenikoexairese ausgeführt wurde.
8. Es wird über 4 Fälle von einseitigen Prozessen berichtet, bei denen die Phrenikoexairese im Anschluß an eine Pneumothoraxbehandlung auf derselben Seite ausgeführt wurde.
9. Es wird über 5 Fälle von kavernöser Oberlappentuberkulose berichtet, bei denen trotz Miterkrankung der anderen Seite die Phrenikoexairese ausgeführt wurde.
10. Es wird über 5 Fälle von doppelseitiger Lungentuberkulose berichtet, bei denen die Phrenikoexairese kombiniert wurde mit ein- oder beiderseitigem Pneumothorax.
11. Es wird eine allgemeine Statistik über 200 Patienten, die der Phrenikoexairese unterzogen wurden, gegeben.

*

Es ist mir eine angenehme Pflicht, Herrn Professor Dr. Klewitz-Marburg für die Stellung des Themas und Annahme der Arbeit bestens zu danken. Ferner danke ich meinem Vater für die Überlassung des Krankenmaterials der Heilstätte Stadtwald.

Literatur-Verzeichnis.

Alexander, H.: Zeitschrift für Tuberkulose. Band 36.
Bacmeister: Beiträge zur Klinik der Tuberkulose. Band 63.
Bandelier — Roepke: Klinik der Tuberkulose.
Brieger, E.: Beiträge zur Klinik der Tuberkulose. Band 61.
Brunner, A.: Die chirurgische Behandlung der Lungentuberkulose.
Deist, H.: Beiträge zur Klinik der Tuberkulose. Band 63.
Dünner, L.: Zeitschrift für Tuberkulose. Band 49.
Dünner und Mecklenburg: Zeitschrift für Tuberkulose. Band 45. — Zeitschrift für Tuberkulose. Band 46. — Beiträge zur Klinik der Tuberkulose. Band 62.
Felix, W.: Zeitschrift für Tuberkulose. Band 39.
Fornet, B.: Beiträge zur Klinik der Tuberkulose. Band 63.
Fritsch, A.: Beiträge zur Klinik der Tuberkulose. Band 53.
Graf, L.: Beiträge zur Klinik der Tuberkulose. Band 74.
Gräff, S.: Zeitschrift für Tuberkulose. Band 47.
Hecht, P.: Beiträge zur Klinik der Tuberkulose. Band 70.
Hauke: Zeitschrift für Tuberkulose. Band 45.
Jessen, H.: Beiträge zur Klinik der Tuberkulose. Band 64.
Kremer, W.: Zentralblatt für die gesamte Tuberkuloseforschung. Band 27. — Beiträge zur Klinik der Tuberkulose. Band 61.
Kochs, K.: Beiträge zur Klinik der Tuberkulose. Band 73.
Kroh: Münchener Medizinische Wochenschrift. Nr. 22.
Landgraf, Th.: Beiträge zur Klinik der Tuberkulose. Band 60.
Lehmann, E.: Zeitschrift für Tuberkulose. Band 39.
Leitner, J.: Beiträge zur Klinik der Tuberkulose. Band 73.
Lorey, A.: Beiträge zur Klinik der Tuberkulose. Band 38.
Maendel, H.: Zeitschrift für Tuberkulose. Band 39.
Maendel und Lichtwitz: Zeitschrift für Tuberkulose. Band 55.
Oekonomopoulo, N.: Beiträge zur Klinik der Tuberkulose. Band 73.
Peters, E.: Beiträge zur Klinik der Tuberkulose. Band 61.
Pigger, H.: Beiträge zur Klinik der Tuberkulose. Band 65.
Roepke, O.: Medizinisch-pharmazeutische Mitteilungen. Heft 51.
Sachs, W.: Beiträge zur Klinik der Tuberkulose. Band 74.
Sauerbruch: Chirurgie der Brustorgane.
Schnippenkötter, W.: Die Tuberkulose, Jahrgang 1927, Nr. 3. — Beiträge zur Klinik der Tuberkulose. Band 65.
Schulte-Tigges: Zeitschrift für Tuberkulose. Band 38. — Zentralblatt für die gesamte Tuberkuloseforschung. Band 22.
Scholz, H.: Beiträge zur Klinik der Tuberkulose. Band 74.
Scholz, W.: Zeitschrift für Tuberkulose. Band 58.
Sonnenfeld, H.: Beiträge zur Klinik der Tuberkulose. Band 69.
Thommsen: Die Tuberkulose. Jahrgang 1928. Nr. 9. — Beiträge zur Klinik der Tuberkulose. Band 68.
Vajda, L.: Zeitschrift für Tuberkulose. Band 54.
Wiese, O.: Beiträge zur Klinik der Tuberkulose. Band 65.
Wolf und Lossen: Beiträge zur Klinik der Tuberkulose. Band 66.
Zadek: Die Tuberkulose. Jahrgang 1927. Heft 11.
Zadek und Sonnenfeld: Beiträge zur Klinik der Tuberkulose. Band 61.
Zehner: Die Tuberkulose. Jahrgang 1929. Nr. 4.
Ziegler, O.: Zeitschrift für Tuberkulose. Band 40.

Lebenslauf.

Am 31. Mai 1907 wurde ich, Heinz Roepke, in Melsungen als Sohn des Prof. Dr. med. Otto Roepke geboren. Ich bin preußischer Staatsangehörigkeit und evangelischer Konfession. Von meinem 6. Lebensjahre an besuchte ich zuerst die Volksschule, dann das Gymnasium in Melsungen, und von der Obersekunda bis zu der Ostern 1925 bestandenen Reifeprüfung das Gymnasium in Bad Hersfeld. Ich studierte 5 Semester in Marburg, wo ich die ärztl. Vorprüfung ablegte. Nach 2 Semestern in München kehrte ich nach Marburg zurück, wo ich März 1931 das medizinische Staatsexamen bestand. Vom 1. April bis 15. Juni 1931 war ich Medizinalpraktikant in der Heilstätte Stadtwald Melsungen; seit dem 15. Juni bin ich als Medizinalpraktikant in der Medizinischen Poliklinik der Universität Marburg tätig.

Meine akademischen Lehrer waren:

In Marburg die Herren: Arndt, von Auwers, Böeminghaus, Bonhoff, Claussen, Dittler, Eimer, Freudenberg, Geßner, Göppert, Grüneisen, Grüter, Gürber, Hildebrandt, Jacobshagen, Kehrer, Klapp, Klewitz, Korschelt, Kretschmer, Loebell, Mauz, Nauck, Naujoks, Neumann, Pfannenstiel, Ruete, Schäfer, Schubert, Strecker, Schwenkenbecher, Uffenorde, Veit, Versé, Wiedhopf.

In München die Herren: Borst, Döderlein, Drevermann, Lebsche, Lexer, Friedrich von Müller, von Pfaundler, Polano, von Romberg, Weber, von Zumbusch, Zweifel.

Tafel I

Abbildung 1

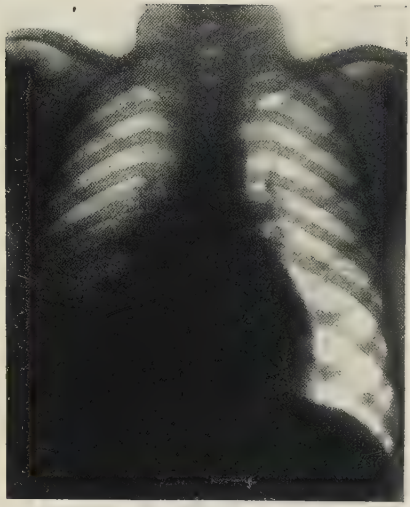

Abbildung 2

Fall 1. Seite 16—17

Abbildung 3

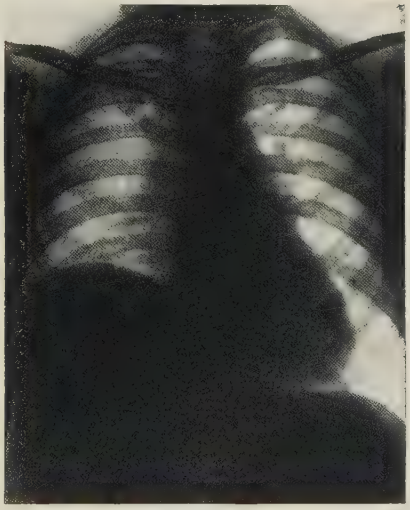

Abbildung 4

Fall 5. Seite 20—21

Tafel II betr. Fall 10. Seite 26—27.

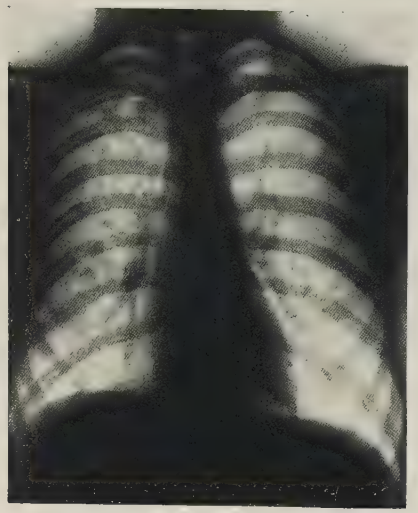

Abbildung 5

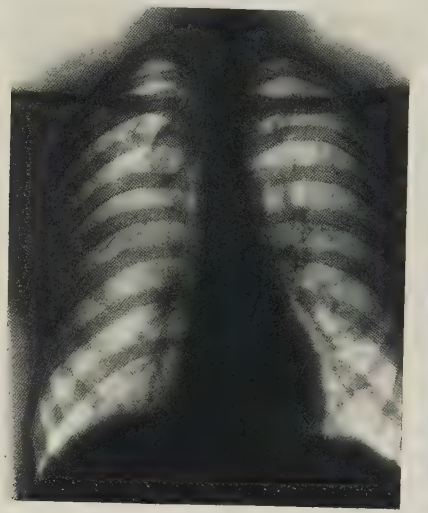

Abbildung 6

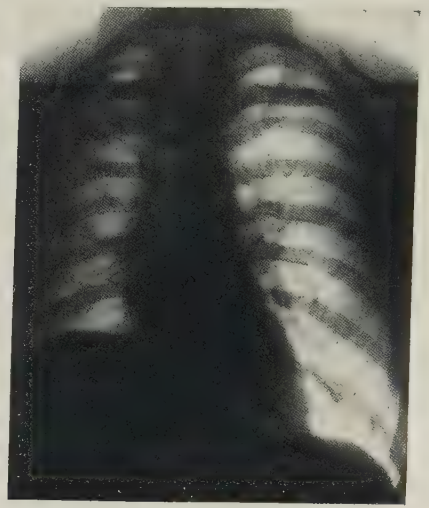

Abbildung 7

Tafel III betr. Fall 14. Seite 32—33.

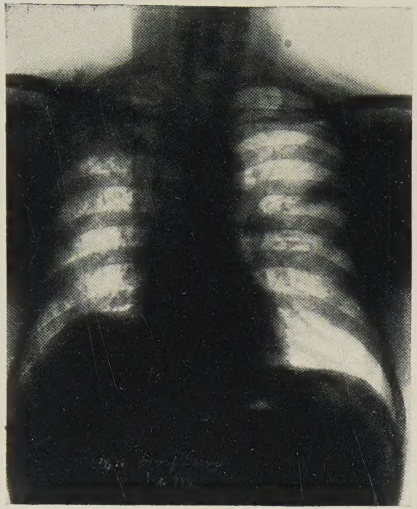

Abbildung 8

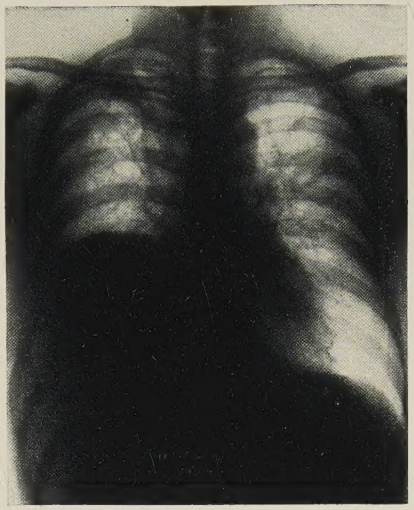

Abbildung 9

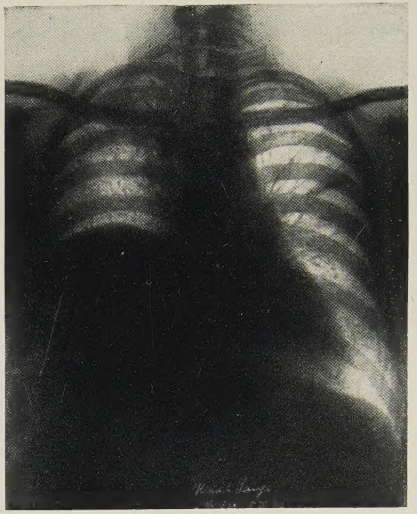

Abbildung 10

Tafel IV betr. Fall 19. Seite 37—39.

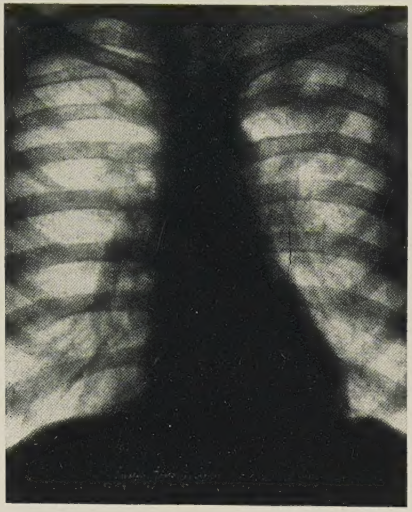

Abbildung 11

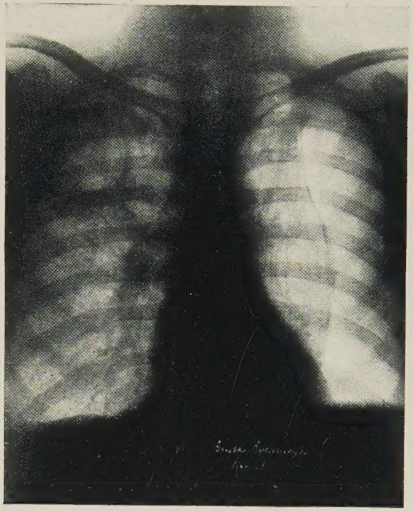

Abbildung 12

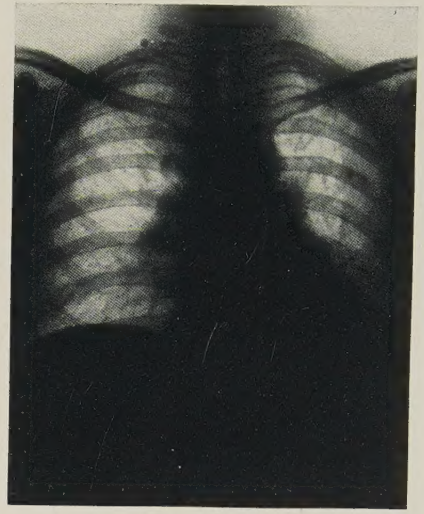

Abbildung 13